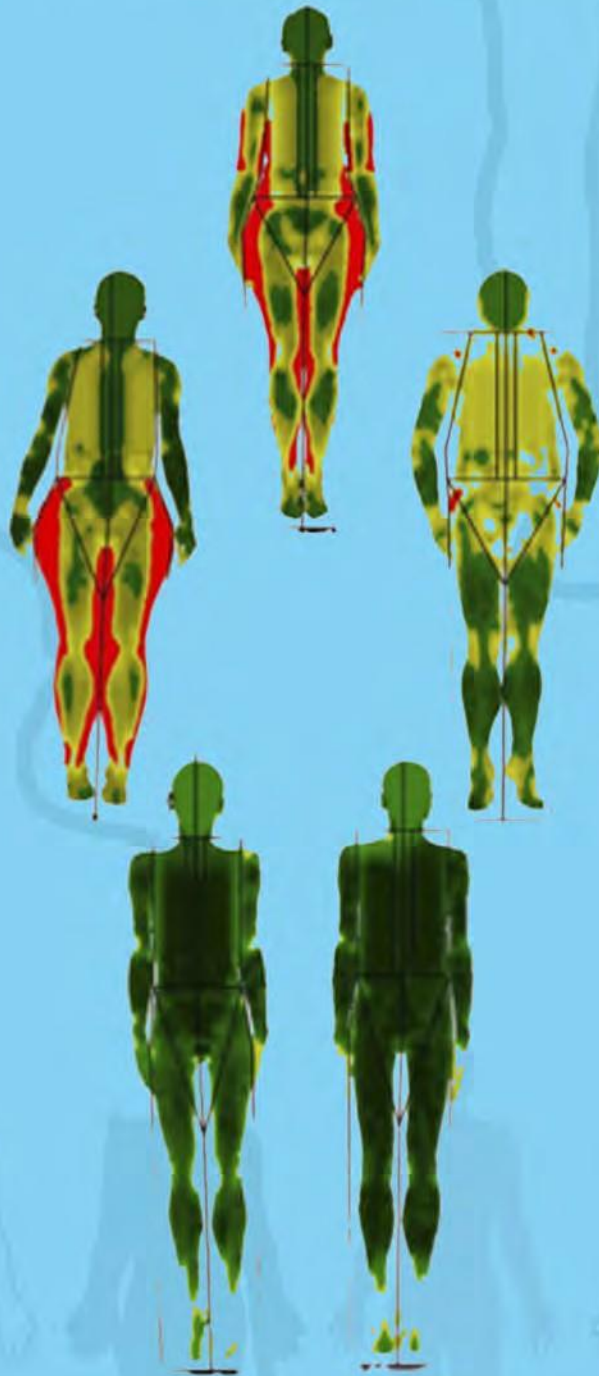


Guía Práctica para el Diagnóstico y Tratamiento de las Lipodistrofias Infrecuentes



David Araújo-Vilar
Sofía Sánchez-Iglesias
Cristina Guillín-Amarelle
Antia Fernández-Pombo

Guía Práctica para el Diagnóstico y Tratamiento de las Lipodistrofias Infrecuentes



Título: Guía Práctica para el Diagnóstico y Tratamiento de las Lipodistrofias Infrecuentes.

Autores: David Araújo-Vilar, Sofía Sánchez-Iglesias, Cristina Guillín-Amarelle,
Antia Fernández-Pombo.

Edita: AELIP © 2018.

Editores: Naca Eulalia Pérez de Tudela Cánovas, Juan Carrión Tudela, David Araújo-Vilar.

Diseño y maquetación: Luis Silvestre.

ISBN: 978-84-09-06483-0.

Depósito Legal: MU-1437-2018.

Impreso en Totana por Gráficas Romero.

A Celia
In memoriam



El Dr **David Araújo-Vilar** es Profesor Titular de Medicina en la Universidad de Santiago de Compostela y médico especialista en Endocrinología y Nutrición en el Complejo Hospitalario Universitario de Santiago (CHUS). Desde 2003 ha enfocado su actividad clínica e investigadora a los **síndromes lipodistróficos infrecuentes**, siendo en la actualidad uno de los expertos más reconocidos internacionalmente en estas dolencias.

Es el director de la Unidad de Enfermedades Tiroideas e Metabólicas del Centro de Investigación en Medicina Molecular y Enfermedades Crónicas (CiMUS) de la Universidad de Santiago de Compostela y es el responsable de la Unidad de Lipodistrofias del Servicio de Endocrinología del CHUS.

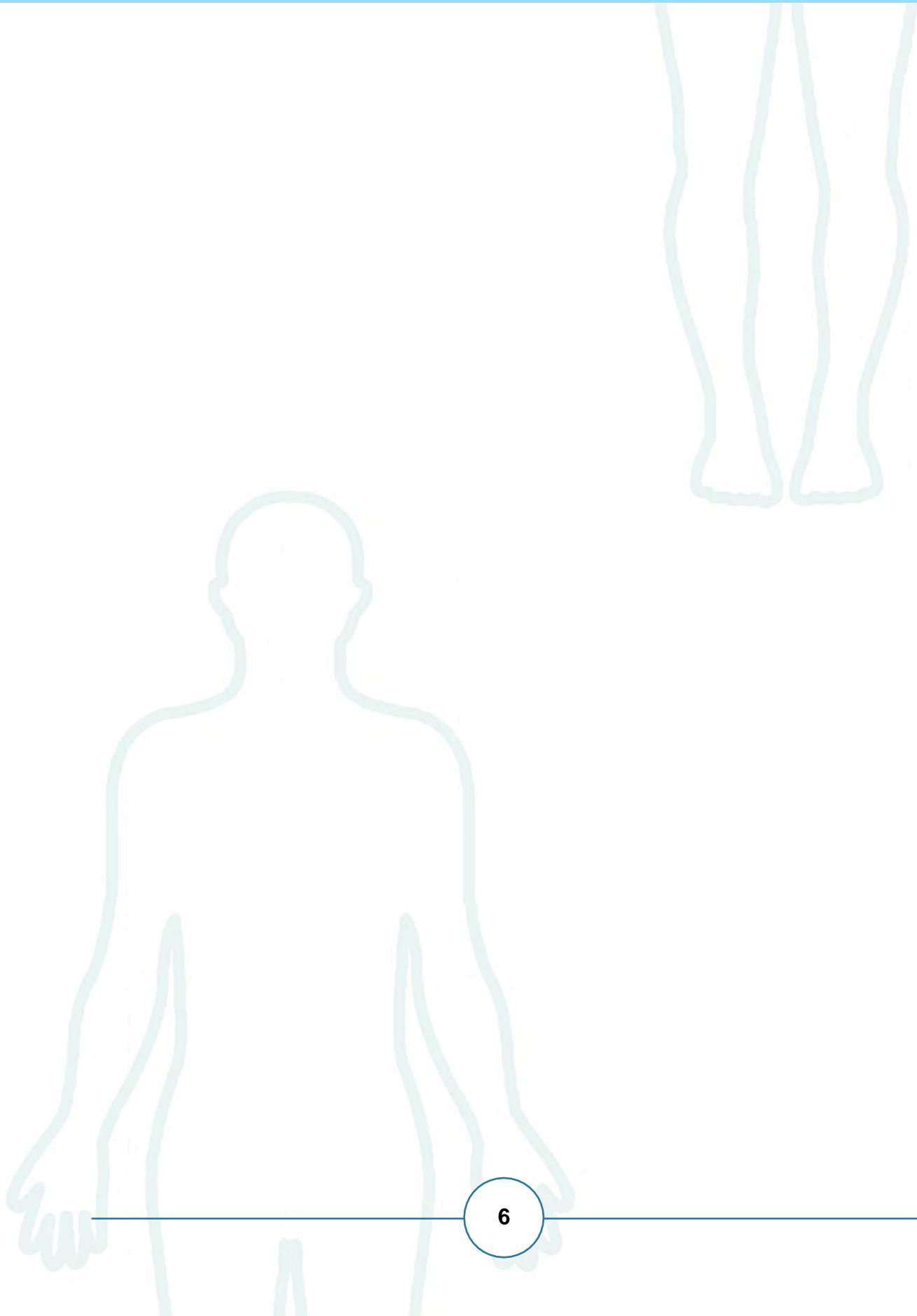
El Dr Araújo-Vilar es miembro de la Junta Directiva y asesor científico de AELIP, miembro de la Junta de gobierno del Consorcio Europeo de Lipodistrofias y miembro de la junta de gobierno del Registro Europeo de Lipodistrofias; así mismo es Presidente-Fundador de la Sociedad Española de Lipodistrofias.

El Dr Araújo-Vilar ha publicado más de 30 artículos científicos en este campo.

Sofía Sánchez-Iglesias es doctora en Bioquímica por la la Universidad de Santiago de Compostela e investigadora en la Unidad de Enfermedades Tiroideas e Metabólicas del Centro de Investigación en Medicina Molecular y Enfermedades Crónicas (CiMUS) de la Universidad de Santiago de Compostela.

Cristina Guillín-Amarelle es doctora en Medicina por la Universidad de Santiago de Compostela, médico especialista en Endocrinología y Nutrición e investigadora en la Unidad de Enfermedades Tiroideas e Metabólicas del Centro de Investigación en Medicina Molecular y Enfermedades Crónicas (CiMUS) de la Universidad de Santiago de Compostela.

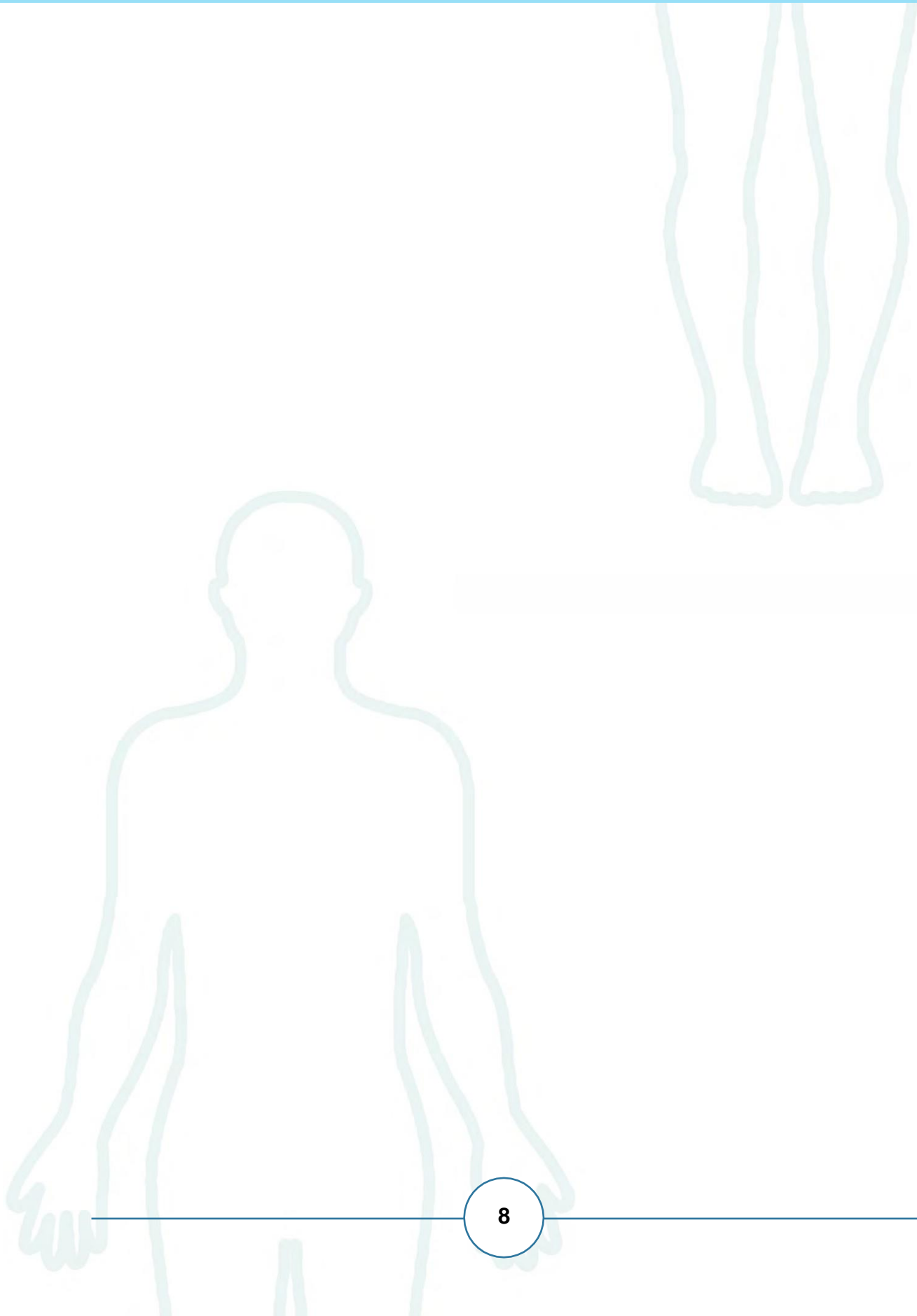
Antía Fernández-Pombo es médico residente de Endocrinología y Nutrición en el Complejo Hospitalario Universitario de Santiago e investigadora pre-doctoral en la Unidad de Enfermedades Tiroideas e Metabólicas del Centro de Investigación en Medicina Molecular y Enfermedades Crónicas (CiMUS) de la Universidad de Santiago de Compostela.





ÍNDICE

Prólogo	9
1. Introducción.....	15
2. Definición.....	16
3. Clasificación	16
4. Epidemiología	20
5. Diagnóstico.....	20
6. Evaluación de las lipodistrofias generalizadas.....	22
7. Lipodistrofia congénita generalizada	23
8. Lipodistrofia generalizada adquirida.....	27
9. Evaluación de las lipodistrofias parciales.....	29
10. Lipodistrofia parcial familiar	29
11. Lipodistrofias parciales adquiridas	36
11.1 Síndrome de Barraquer-Simons.....	34
11.2 Lipodistrofia asociada a trasplante de células madre hematopoyéticas.....	36
12. Síndromes complejos	39
13. Síndromes de envejecimiento prematuro.....	39
13.1 Progerias asociadas a lipoatrofia generalizada	40
13.2 Progerias asociadas a lipoatrofia parcial	48
14. Síndromes autoinflamatorios	50
15. Lipodistrofias localizadas.....	51
16. Manejo y seguimiento de un paciente con lipodistrofia.....	53
17. Tratamiento	58
18. Referencias	67





Es un honor para mí, poder participar en este prólogo con lo que significa disponer de una guía de esta importancia. Yo me dirijo a ustedes como representante de pacientes y familiares que padecen en su vida, una de las Lipodistrofias Infrecuentes que existen, pues soy la mamá de Celia, una niña, mi niña, que luchó en sus 8 años de corta vida contra la más grave e invalidante rara patología que se ocultaba sin saberlo, bajo el diagnóstico de una Lipodistrofia.

Desde abril de 2012 en calidad de presidenta AELIP, Asociación Internacional de familiares y afectados de Lipodistrofias, me dirijo a profesionales de la salud, especialmente a médicos de atención primaria, pediátricos y de adultos, y más concretamente a las especialidades que se encargan de atender los problemas que atacan contra los órganos vitales de la vida de las personas que padecen alguno de los diferentes tipos de Lipodistrofias Infrecuentes que se pueden conocer en esta guía.

Una guía que permitirá diagnosticar a la mayor brevedad a los afectados y reducir así la angustia de la incertidumbre de toda una familia que tras largos periodos de espera entre pruebas médicas, desorientados y sin saber qué hacer y a dónde acudir, aguardan ansiosos por recibir la que posiblemente sea la noticia que marcará sus vidas, y probablemente la de sus descendientes.

Siempre creí que debía de existir un protocolo para los doctores que tienen que dar el diagnóstico a una familia, siendo consciente lo difícil que ha de ser esta parte de una profesión apasionada y de plena dedicación como es la medicina,

Recordaré siempre como me marcó aquella cita, en la que en un gris y pequeño cuarto, en el último rincón de una ciudad sanitaria, escuché la que probablemente ha sido y será la peor noticia de mi vida.

Recibir el ansiado y deseado diagnóstico para poder tener una herramienta ante lo desconocido, es la noticia que acompañará cada uno de los días de las vidas de los afectados, y por lo tanto de las familias afectadas que he tenido la oportunidad de conocer en diferentes regiones y países de la geografía mundial.

Como familiar directo, e implicado, pues también soy portadora de la mutación que junto a mi esposo le transmitimos a nuestra princesita, dejándole así la peor de las herencias, una enfermedad Rara llamada Lipodistrofia congénita, el síndrome Berardinelli-Seip.



Nunca antes oí esta enfermedad en mi entorno ni en la búsqueda que hacíamos a cada minuto y, sobre todo sacando información de Internet.

Así me hago consciente del desconcierto de los profesionales que nos conocieron en el centro de salud y en el hospital al acudir con nuestro bebé en busca de una solución, de ser posible inmediata, como todo lo que había oído en mi vida hasta ese momento.

Es decir hasta ese momento ir al médico con un bebé era para venirme a casa con un nombre y un tratamiento y solucionar el problema, eso es lo que habitualmente yo conocía como procedimiento.

En esa difícil etapa, de conflictos con nosotros mismos, como padres nos preguntábamos, cómo le podíamos explicar a los demás algo que todavía no nos han explicado en el transcurso de los 2 primeros años de vida de nuestro bebé, ni siquiera tenemos el nombre de lo que le pasa a nuestro bebé, ni mucho menos algún tratamiento, incertidumbre total día tras día, y siempre las mismas preguntas, ¿Qué tal el embarazo, los primeros días de vida que ocurrió, cómo se dieron cuenta de que algo estaba ocurriendo en su hígado grande y graso...?

Cada llamada que recibíamos desde nuestro entorno más cercano: los abuelos de Celia y sus titos, no tener una respuesta nos hacía sentir insuficiencia con nuestra recién estrenada familia. ¿Qué estábamos haciendo mal? Necesitábamos conocer una explicación a lo que estaba ocurriendo, para buscar los medios y conseguir salir de ese amargo episodio, esperábamos recibir directamente un tratamiento curativo (como cualquier enfermedad que conocíamos hasta ese momento) y seguir adelante disfrutando de nuestra pequeña como había ocurrido anteriormente a la llegada de un nuevo ser a nuestras familias.

Por esa razón me dirijo a ustedes, y también me sigo poniendo en su lugar, un lugar sin herramientas ni procedimiento a seguir, un lugar en el que se cuestiona la humanidad del profesional, ante la propia profesión.

Por todo ello me reconforta poder contar con esta primera guía para el diagnóstico de las Lipodistrofias.

El aprendizaje desde el sufrimiento convertido en herramienta profesional para el alivio de los afectados, es lo que proporcionará en lo sucesivo esta guía. Puesto que el desconocimiento nos traslada a un paraje muy incierto, lleno de inseguridad y con negativas perspectivas de ampliar cualquier proyecto de familia.

Por todas las FAMILIAS que luchan defendiéndose de las adversidades que se encuentran al convivir con una Lipodistrofia Infrecuente en cualquier lugar del mundo, por los que están a la espera de recibir un diagnóstico.

Esta guía es de máxima importancia y necesidad para todos ellos y para los que vendrán.



Qué sería de las esperanzas de la mente humana sin la dedicación a la INVESTIGACIÓN, una de las más invisibles tareas a las que sólo se atreven los valientes, sobre todo contando con escasos medios y presupuestos.

Valientes que dedican lo más valioso de nuestros días, el tiempo, tiempo que invierten desde su vida familiar, de sus horas de descanso, desde el esfuerzo de conseguir un reto, reto que se convierte a veces, sólo a veces en logro.

Logro y valoración para unos pocos que les va la vida en ello, y que se quedará para siempre en la historia de la humanidad.

Después de todo lo sufrido nos encontramos con una luz en el camino, una oportunidad de mirar hacia el futuro, de una deshuesada esperanza en mi caso y tantos otros.

Nos encontramos con un profesional médico que ya trabajaba en investigación en el campo de las Lipodistrofias, mi apreciado y amigo Dr. David Araujo Vilar, gallego por excelencia, endocrinólogo y profesor de la Universidad de Santiago de Compostela e incansable luchador del trabajo disciplinado y riguroso en equipo.

GRACIAS, me siento muy agradecida al Dr Araujo y a los que con su actitud voluntaria ponen lo mejor de si mismos, e invierten su sabiduría y esfuerzos en colaboraciones de trabajo en equipo, para conseguir objetivos como éste, cómo está guía para el diagnóstico de las Lipodistrofias Infrecuentes.

Mi agradecimiento más sincero a todas y cada una de las personas que han participado.

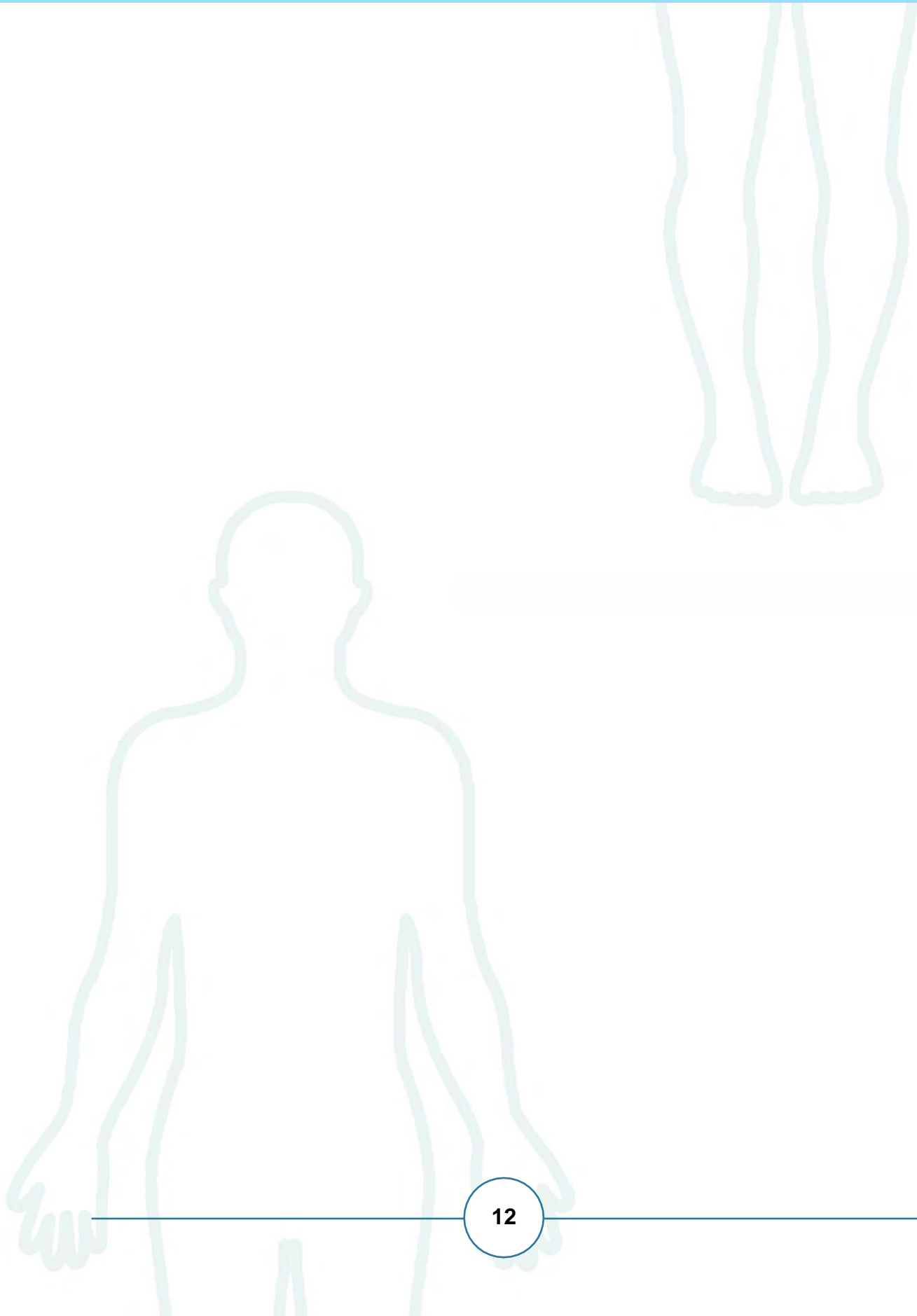
Mi enhorabuena por este gran y esperado trabajo y de forma muy especial a nuestro mentor en investigación y experto mundial en Lipodistrofias: David Araujo Vilar

Deseo a todos los/las que les llegue esta guía, que hagan un uso responsable y en beneficio de todos los agentes implicados, y les pido que la compartan con colegas del gremio.

Desde el legado que Celia nos dejó a varios de los promotores de esta guía, emocionada me dirijo a todos los que estén dispuestos a hacer eco de esta guía.

Atentamente, la mamá de Celia:

*Naca Eulalia Pérez de Tudela Cánovas
Presidenta de AELIP*





Estimados amigos y amigas:

Es un orgullo para mí personalmente y para toda la familia FEDER, la Federación Española de Enfermedades Raras, saludar a todos los profesionales a través de esta Guía práctica para el diagnóstico y tratamiento de las Lipodistrofias Infrecuentes.

Como sabéis, las características comunes de las enfermedades raras hacen que sean muy difíciles de diagnosticar y, en consecuencia, de tratar de forma eficaz. Sin ir más lejos, prácticamente la mitad de las personas que convivimos con alguna de estas patologías en España hemos sufrido un retraso en la obtención del diagnóstico; de las cuales casi el 20% hemos tenido que esperar más de una década.

Las consecuencias que se producen entre la aparición de los primeros síntomas hasta la consecución de un nombre para la enfermedad son graves tanto para la persona como para su entorno familiar y social. De esta forma, la demora en obtener un diagnóstico priva al paciente de intervenciones terapéuticas oportunas para favorecer el abordaje de la enfermedad. Todo ello, trae en consecuencia un empeoramiento clínico, así como secuelas físicas, y en ocasiones intelectuales y psicológicas, que podrían haberse evitado o paliado con un diagnóstico precoz.

Además, junto a esta problemática, en el caso de las enfermedades genéticas como ocurre en algunas lipodistrofias, la ausencia de un diagnóstico genera en el seno familiar la tensión de tener que gestionar una incertidumbre no exenta de riesgo, ya que se pueden dar nuevos casos de hijos o hijas con la patología.

A todo ello se suma que el 47% de nosotros no contamos con tratamiento o si lo tenemos, no es adecuado; una situación que se ve afectada en gran medida por el momento de obtención del diagnóstico. Y es que la utilidad del diagnóstico precoz reside en poder garantizar un abordaje de la enfermedad que asegure un pronóstico adecuado de la enfermedad.

En todo este proceso, las familias se ven obligadas a peregrinar por el sistema sanitario en búsqueda de respuestas, lo que genera también un impacto en la economía familiar. Una situación que se ve agravada ante la imposibilidad de acceder a ayudas sociales a las que se tenga derecho hasta que no exista un diagnóstico. Todo ello, genera secuelas físicas, intelectuales o psicológicas que, en ocasiones, son irreversibles tanto para el paciente como para toda la familia.

Sabemos la situación actual y las dificultades que genera el retraso diagnóstico, pero ¿cuáles son sus causas? Precisamente, una de las principales es el desconocimiento.



Las dificultades para acceder a la información y la falta de coordinación entre unidades asistenciales y profesionales de Atención Primaria y Hospitalaria condicionan, en gran medida, las posibilidades de poner nombre a una enfermedad.

Por eso es fundamental poner en marcha guías como ésta para la formación e información específica en enfermedades poco frecuentes como las lipodistrofias así como crear sistemas de información compartidos que recojan la actividad diagnóstica. Y no sólo eso, sino que conjuguen la experiencia de profesionales, pacientes e incluso Administración en un claro ejemplo de trabajo en red.

Desde la perspectiva del tejido asociativo AELIP -la Asociación Internacional de Familiares y Afectados de Lipodistrofias- ha conseguido servir de referencia para las propias familias, pero también impulsar iniciativas formativas como el Simposium Internacional de Lipodistrofias que implican a todos los agentes. Además, apoya diferentes líneas de investigación aplicadas al diagnóstico y tratamiento de estas patologías.

Desde que naciera en 2012, AELIP ha trabajado con centros de experiencia como el Servicio de Endocrinología y Nutrición del Complejo Hospitalario Universitario de Santiago de Compostela, en el que se ha creado una Unidad de Lipodistrofias dirigida por el doctor David Araújo-Vilar que es además quien impulsa esta guía.

Junto a él, la doctoras Sofía Sánchez-Iglesias y Cristina Guillín-Amarelle, además de la médica Antía Fernández-Pombo, conforman esta obra fundamental para familias, pero sobre todo para profesionales sociosanitarios que, como ellos, se vean frente a una lipodistrofia.

Desde aquí, quiero felicitar y agradecer a cada uno de ellos su esfuerzo y su trabajo en esta guía, pero también diariamente. Porque en el ámbito de las enfermedades raras, las familias necesitamos personas como ellos, por su especialización y por dar prioridad a los pacientes; pero también por su compromiso por frenar la falta de información que rodea a las enfermedades poco frecuentes.

En definitiva, la Guía práctica para el diagnóstico y tratamiento de las Lipodistrofias Infrecuentes se configura como una obra transversal para entender el origen, abordaje y necesidades de este grupo de patologías. Estas páginas son un ejemplo.

Por los tres millones de personas que conviven con una enfermedad poco frecuente en España, por los que están a la espera de recibir un diagnóstico, por todas las asociaciones de referencia y por todo el colectivo: gracias.

Porque cuando nos unimos y coordinamos, cuando sumamos nuestra experiencia y conocimiento, es cuando logramos la verdadera transformación que nuestro colectivo necesita, pero que también impulsa.

Gracias por hacerlo posible.

Juan Carrión, Presidente de FEDER y su Fundación.



1. INTRODUCCIÓN

Etimológicamente, la palabra **lipodistrofia** procede del griego *Lipo* (λιπο-) que significa **grasa**, *-dis* (δυσ-) que significa **mala** y *-trofo* (τροφος) que significa **alimentación**; es decir, literalmente, “*mala alimentación de la grasa*”. De una forma más adecuada, podría decirse que lipodistrofia hace referencia a aquellos trastornos en los que el tejido adiposo, la grasa, tiene una estructura y/o función defectuosa o alterada.

Las lipodistrofias constituyen entidades nosológicas que son, exceptuado la asociada a la infección por el virus de la inmunodeficiencia humana (VIH), extremadamente infrecuentes, pero que, en general, tienen graves consecuencias para las personas que las padecen, tanto porque pueden reducir de forma significativa su esperanza de vida, como porque a menudo se asocian a complicaciones en diferentes órganos y sistemas y porque siempre conducen a alteraciones en el aspecto físico. De hecho, estos trastornos pueden estar asociados con una forma grave de síndrome metabólico causada por el depósito anormal de grasa que no se puede almacenar en los depósitos subcutáneos apropiados [Diker-Cohen 2015]. La pérdida de tejido adiposo con frecuencia resulta en una disminución en los niveles de leptina [Haque 2002], lo que interfiere con las señales de hambre-saciedad y a menudo conduce a la hiperfagia [Garg 2004]. El exceso de calorías se almacena como grasa en el hígado y el tejido muscular, lo que resulta en resistencia a la insulina, hipertrigliceridemia y esteatosis hepática.

La extrema rareza de estos trastornos hace que sean muy mal conocidas, no sólo por la población general, sino también por los médicos, incluidos los especialistas que, por razones obvias, mejor deberían conocerlas, endocrinólogos y pediatras. Esto ha hecho que el diagnóstico de las mismas sea difícil y en no pocas ocasiones incorrecto, tardío y que no se hayan desarrollado tratamientos curativos. Esto último está estrechamente ligado a que los grupos de investigación que en el mundo se dedican a estas enfermedades son pocos, un hecho habitual que padecen las enfermedades raras. A



todo ello debemos añadir que la caracterización clínica de las lipodistrofias en muchos casos es deficiente, que existe una gran variabilidad fenotípica entre los diferentes subtipos de lipodistrofia y que la etiología es diversa (y en ocasiones, desconocida), lo mismo que los mecanismos patogénicos que conducen a la alteración del tejido adiposo.

El objetivo de esta Guía es pues ofrecer a los facultativos una herramienta práctica para una aproximación diagnóstica fiable a los más de 40 subtipos de lipodistrofias descritos a día de hoy, basándonos en los conocimientos científicos disponibles hasta la fecha, siendo conscientes de que determinados cuadros lipodistróficos continuarán quedando en un limbo diagnóstico. Así mismo, se pretende proporcionar una aproximación terapéutica de las complicaciones asociadas a estos trastornos, teniendo en mente que, hasta el momento presente, las lipodistrofias no tienen cura. Queda fuera de esta Guía la lipodistrofia asociada a la infección por el VIH.

2. DEFINICIÓN

A pesar de la etimología de la palabra “lipodistrofia”, se ha consensuado en la comunidad científica que lipodistrofias son un conjunto heterogéneo de trastornos caracterizados por una pérdida o desaparición del tejido adiposo una vez que se hayan descartado otras causas asociadas a consunción o adelgazamiento como la caquexia del cáncer, la diabetes mal controlada, la malnutrición, la anorexia nerviosa, la tirotoxicosis o las infecciones crónicas [Brown 2016, Araujo-Vilar 2018]. En algunos subtipos, a la pérdida de tejido adiposo en determinadas áreas corporales se asocia una acumulación anormal en otras. Por regla general, salvo raras excepciones [Patni 2015], la pérdida de grasa no se recupera.

3. CLASIFICACIÓN

Las lipodistrofias pueden clasificarse de acuerdo a la extensión de la pérdida de grasa en generalizadas, parciales y localizadas; y, de acuerdo a su etiología, en congénitas y adquiridas. Inicialmente se establecieron cuatro subtipos de lipodistrofias infrecuentes, la congénita generalizada (LCG) o síndrome de Berardinelli-Seip, la adquirida generalizada (LGA) o síndrome de Lawrence, la parcial familiar y la parcial adquirida o síndrome de Barraquer-Simons [Garg 2004, Brown 2016]. Actualmente esta clasificación se ha ido haciendo más compleja a medida que se han ido descubriendo nuevos fenotipos en los que la pérdida de tejido adiposo es una característica más de estas enfermedades [Araujo-Vilar 2018]. Cada subtipo, por otra parte, incluye variantes con características clínicas peculiares, etiología diferente y mecanismos patogénicos singulares. Una clasificación actualizada de las lipodistrofias se muestra en la Tabla 1.



Tabla 1. Clasificación de las Lipodistrofias

Congénitas	Tipo de herencia
Generalizadas (Síndrome de Berardinelli-Seip)	
Tipo 1 (<i>AGPAT2</i>)	AR
Tipo 2 (<i>BSCL2</i>)	AR
Tipo 3 (<i>CAV1</i>)	AR
Tipo 4 (<i>PTRF</i>)	AR
Asociada a <i>PPARG</i>	AR
Parcial Familiar	
Tipo 1 o Síndrome de Köbberling	AD/Poligénica
Tipo 2 o Enfermedad de Dunnigan (<i>LMNA</i>)	AD
Tipo 3 (<i>PPARG</i>)	AD
Tipo 4 (<i>PLIN1</i>)	AD
Tipo 5 (<i>CIDECA</i>)	AR
Tipo 6 (<i>LIPE</i>)	AR
Asociada a <i>AKT2</i>	AD
Asociada a <i>PCYT1A</i>	AR
Asociada a <i>ADRA2A</i>	AD
Asociada a <i>MFN2</i>	AD



Tabla 1. Clasificación de las Lipodistrofias (continuación)

Congénitas	Tipo de herencia
Síndromes complejos	
Síndromes de envejecimiento prematuro	
Asociados a lipoatrofia generalizada	
Síndrome de Hutchison-Gilford (<i>LMNA</i>)	AD (de novo)
Displasia mandíbulo-acral tipo B (<i>ZMPSTE24</i>)	AR
Síndrome Néstor-Guillermo (<i>BANF1</i>)	AR
Síndrome progeroide atípico* (<i>LMNA</i>)	AD (de novo)
MDPL (<i>POLD1</i>)	AD (de novo)
Marfan syndrome with neonatal progeroid syndrome-like lipodystrophy (<i>FBN1</i>)	AD (de novo)
Síndrome de Cockayne (<i>ERCC6, ERCC8</i>)	AR
Síndrome de Keppen-Lubinsky (<i>KCNJ6</i>)	AD (de novo)
Síndrome de Ruijs-Aalfs (<i>SPRTN</i>)	AR
Asociados a lipoatrofia parcial	
Displasia mandíbulo-acral tipo A (<i>LMNA</i>)	AR
Síndrome de Werner (<i>RECQL2/WRN</i>)	AR
SHORT (<i>PIK3R1</i>)	AD
Síndrome de Bloom (<i>BLM</i>)	AR
Fontaine Progeroid Syndrome (<i>SLC25A24</i>)	AD
Síndrome Progeroide Neonatal (síndrome de Wiedemann-Rautenstrauch) (<i>POLR3A, CAV1</i>)	AR
Síndromes autoinflamatorios	
Síndrome de Nakajo-Nishimura (<i>PSMB8</i>)	AR
JMP (<i>PSMB8</i>)	AR
Síndrome de CANDLE (<i>PSMB8</i>)	AR

*El síndrome progeroide atípico puede asociarse también a lipodistrofia parcial o no cursar con lipodistrofia.



Tabla 1. Clasificación de las Lipodistrofias (continuación)

Adquiridas
Generalizada
<ul style="list-style-type: none"> Lipodistrofia generalizada adquirida o síndrome de Lawrence <ul style="list-style-type: none"> Variante autoinmne Variante asociada a paniculitis Variante idiopática
Parcial
<ul style="list-style-type: none"> Asociada a la infección por el VIH Lipodistrofia parcial adquirida, céfalo-caudal o síndrome de Barraquer-Simons Asociada al trasplante de células madre hematopoyéticas
Localizada
<ul style="list-style-type: none"> Asociada a fármacos (insulina, corticoides, pegvisomant) Lipoatrofia semicircularis Lipodistrofia centrifugalis abdominalis infantilis Asociada a paniculitis Idiopática

Entre paréntesis el gen responsable de cada subtipo de lipodistrofia congénita.

AD: Autosómica dominante; AR: Autosómica recesiva; MDPL: mandibular hypoplasia, deafness, progeroid features, and lipodystrophy syndrome; SHORT: acrónimo de S = stature; H = hyperextensibility of joints or hernia (inguinal) or both; O = ocular depression; R = Rieger anomaly; T = teething delay; JMP: joint contractures, muscle atrophy, microcytic anemia, and panniculitis-induced lipodystrophy; CANDLE, chronic neutrophilic dermatosis with lipodystrophy and elevated temperature.



4. EPIDEMIOLOGIA

Al tratarse de enfermedades sumamente infrecuentes resulta muy difícil establecer la prevalencia real de las mismas. No obstante, recientemente se ha estimado a partir de búsquedas en grandes bases de datos de registros médicos electrónicos que, excluyendo la lipodistrofia relacionada con el VIH, la prevalencia mundial de lipodistrofia en 3,07 casos por millón de habitantes (0,23 casos/ millón para la lipodistrofia generalizada [LG] y 2,84 casos/millón para la lipodistrofia parcial [LP]). A través de búsquedas bibliográficas, se estimó que la prevalencia de LG y LP era de 0,96 y 1,67 casos por millón de habitantes, respectivamente [Chiquette 2017].

5. DIAGNÓSTICO

El diagnóstico de una lipodistrofia se basa en la anamnesis, la exploración física y la evaluación de la composición corporal, siendo ciertos hallazgos de laboratorio útiles en algunos casos. Si bien no se han establecido criterios diagnósticos para la lipodistrofia basados en las mediciones de los pliegues cutáneos (Tabla 2) o en técnicas de imagen como la absorciometría de rayos X de energía dual (DXA) (Tabla 3) o la resonancia nuclear magnética, todos estos exámenes pueden ayudar al diagnóstico [Garg 1992, Agarwal 2003, Misra 2003, Misra 2004, Guillín-Amarelle 2016]. Aunque los niveles séricos de leptina en pacientes con lipodistrofia tienden a ser bajos (en niveles absolutos o en relación con el índice de masa corporal), no se puede utilizar un umbral definido de concentración sérica de leptina para descartar el diagnóstico de lipodistrofia [Brown 2016].

Tabla 2. Pliegues cutáneos [Brown 2016]. Los valores de espesor del pliegue cutáneo por debajo del percentil 10 pueden aumentar la sospecha de lipodistrofia, pero no son diagnósticos para las lipodistrofias.

Localización	Hombres adultos (1)	Mujeres adultas (2)	Niños (3)	Niñas (4)
Tórax (mm)	5	6.5	3	4
Axila (mm)	6	6.5	3	4
Subscapular (mm)	8	7.5	4	5
Supraíliaco (mm)	6	6	4	7
Abdomen (mm)	9	12.2	5	6.5
Triceps (mm)	6	11	6	7.5
Muslo (mm)	8	19.5	9	13
Pantorrilla (mm)	ND	ND	6	8



Los valores de hombres adultos son de hombres de 18-61 años (1), valores de mujeres adultas de mujeres de 18-55 años (2); los valores para los niños son de niños prepúberes de 4 a 10 años y para niñas de niñas prepúberes de 4 a 10 años (3 y 4).

Tabla 3. Porcentaje de grasa corporal en adultos sanos delgados cuantificado mediante DXA.

Localización	Hombres	Mujeres
Total	12	23
Tronco	10	18
Extremidades superiores	12	23
Extremidades inferiores	12	26

Valores correspondientes al 1^{er} decil obtenidos de 17 hombres sanos de entre 20 y 40 años, con IMC entre 18.7 y 24.9 kg/m² y de 23 mujeres sanas de entre 23 y 42 años con IMC entre 18 y 24.6 kg/m².

Como se verá más adelante, las LG suelen presentar un fenotipo fácilmente reconocible. Por el contrario, la presentación de las LP puede ser más sutil, que será reconocido, en parte, por un patrón característico de pérdida de grasa [Garg 2004, Misra 2004, Vantyghem 2012]. Los pacientes con lipodistrofia pueden presentar la enfermedad en la infancia o en la edad adulta, y el inicio puede ser repentino o insidioso. Con pocas excepciones [Patni 2015], una característica principal de las lipodistrofias es que la pérdida de grasa nunca se recupera.

Se debe sospechar lipodistrofia cuando un paciente presenta una deficiencia congénita de tejido adiposo subcutáneo (TAS), pérdida progresiva de TAS asociada con enfermedades autoinmunes, pérdida de TAS en las extremidades asociada a la acumulación de grasa en otras regiones del cuerpo, o la deficiencia de TAS asociada a otras anomalías somáticas [Garg 2011]. Las características físicas adicionales pueden incluir: retraso en el crecimiento (en niños), músculos y venas prominentes, acantosis nigricans, xantomas eruptivos o apariencia cushingoide o acromegaloide [Brown 2016]. El diagnóstico puede verse reforzado si el paciente también tiene diabetes mellitus asociada resistencia grave a la insulina, hipertrigliceridemia grave, esteatohepatitis no alcohólica o síndrome de ovario poliquístico (SOP) [Garg 2011].

El **diagnóstico diferencial** en el caso de las lipodistrofias generalizadas incluye un rango de condiciones dispares de adelgazamiento grave [Garg 2011, Araujo-Vilar 2018, Guillín-Amarelle 2018] como son las siguientes: anorexia nerviosa, inanición, desnutrición, diabetes no controlada, tirotoxicosis, insuficiencia suprarrenal, caquexia del cáncer o infección crónica grave. En el caso de ciertos subtipos como el síndrome de Bernardinelli-Seip, y, en menor medida, el síndrome de Lawrence, la hiperinsulinemia aso-



ciada puede ocasionar la aparición de rasgos acromegaloides a partir de la pubertad/adolescencia que podrían ser confundidos con la acromegalia. En el caso de las lipodistrofias parciales, particularmente la lipodistrofia parcial familiar, debido al acúmulo de grasa en cara y cuello, puede llevar a confundirla con el síndrome de Cushing. No obstante, en el síndrome de Cushing no hay lipoatrofia en las extremidades sino una distribución anormal de la grasa corporal [Rockall 2003], como tampoco hipertrofia muscular o musculatura bien definida ni flebomegalia. En todo caso, tanto en la sospecha de hipercortisolismo crónico como de acromegalia, las pruebas bioquímicas correspondientes permiten descartarlas con seguridad.

La acantosis nigricans grave suele ser un estigma cutáneo habitualmente presente en muchas lipodistrofias, sobre todo, en el síndrome de Berardinelli-Seip y en el síndrome de Lawrence. Otros cuadros que cursan con acantosis nigricans grave son los síndromes de resistencia a la insulina grave, particularmente el síndrome de Donohue o leprechaunismo y el síndrome de Rabson-Mendenhall, ambos causados por variantes bialélicas en el gen que codifica el receptor de la insulina (*INSR*). Si bien el síndrome de Donohue puede ir asociado a cierto grado de lipodistrofia en las extremidades, presenta un fenotipo singular que difícilmente podría ser confundido con un síndrome de Berardinelli-Seip. Así, estos niños muestran anomalías craneofaciales que incluyen cara de duende, pabellones auriculares grandes y con implantación baja, retraso del crecimiento, disminución de la masa muscular, hipertrichosis, paquidermia, virilización y resistencia a la insulina con hipoglucemia paradójica. La muerte a menudo ocurre durante la primera infancia. Por su parte, los niños con síndrome de Rabson-Mendenhall tienen una supervivencia más larga (15-20 años) y presentan una cara tosca con prognatismo, apiñamiento dental, baja estatura, cuerpo delgado pero no lipoatrófico, acantosis nigricans muy grave, agrandamiento fállico o clitoromegalia, hipoglucemia paradójica, hiperinsulinemia y cetoacidosis diabética [West 1975].

6. EVALUACION DE LAS LIPODISTROFIAS GENERALIZADAS

Las lipodistrofias generalizadas incluirían la lipodistrofia congénita generalizada (LCG o síndrome de Berardinelli-Seip), la lipodistrofia generalizada adquirida (LGA o síndrome de Lawrence) y ciertos trastornos de envejecimiento prematuro (síndromes progeroides). Una característica clave pero no patognomónica para establecer la presencia de LCG es la edad al inicio de la pérdida de grasa, que generalmente se manifiesta al nacer o durante el primer año de vida. Sin embargo, en algunos subtipos de LCG, el síndrome de Lawrence y ciertos síndromes progeroides, la lipodistrofia aparece durante la infancia.



7. LIPODISTROFIA CONGÉNITA GENERALIZADA

(Síndrome de Berardinelli-Seip)

El síndrome de Berardinelli-Seip es un trastorno autosómico recesivo asociado con una ausencia casi total de tejido adiposo (Fig. 1) [Brown 2016, Agarwal 2003]. La pérdida de tejido adiposo se hace evidente al nacimiento o durante el primer año de vida en los subtipos 1 [MIM: #608594] y 2 (MIM: #269700), mientras que aparece durante la infancia en los subtipos 3 y 4 [Brown 2016]. Los pacientes tienen una musculatura marcada, flebomegalia que se observa tanto en extremidades superiores como inferiores (Fig. 2), y acantosis nigricans con acrocordones (Fig. 3), que con frecuencia se extienden más allá de las axilas y el cuello y afectan a las ingles, la flexura de los codos y el abdomen [Brown 2016, Hussain 2016]. Los pacientes pueden exhibir características acromegaloideas (Fig. 4), que suelen hacerse más evidentes a partir de la adolescencia. La distensión abdominal (Fig. 5), debida a hepatomegalia, generalmente se observa desde la primera infancia; la hernia o la protrusión umbilical son frecuentes (Fig. 6) [Garg 2011, Brown 2016]. En algunos casos, la hipertrichosis es una característica destacada (Fig. 7) [Garg 2011]. Un apetito voraz es común en la infancia temprana [Garg 2004]. Generalmente estos pacientes presentan un crecimiento acelerado durante los primeros años de vida, aunque la talla final es la que correspondería a la estatura de los padres.

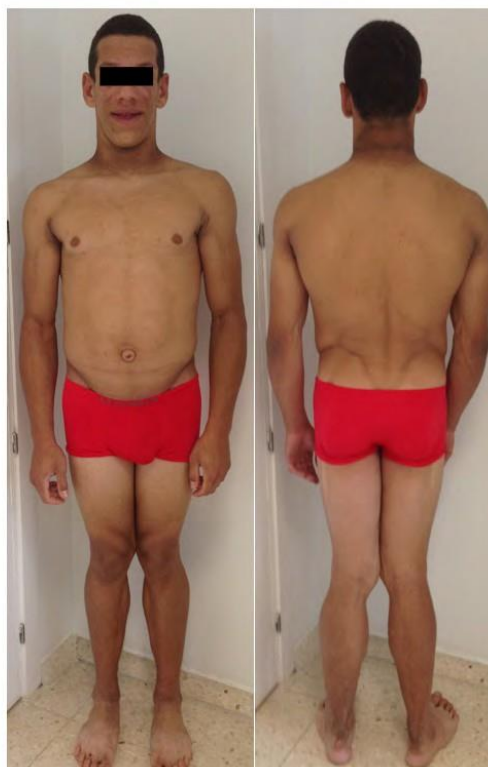

Figura 1. Síndrome de Berardinelli-Seip tipo 2

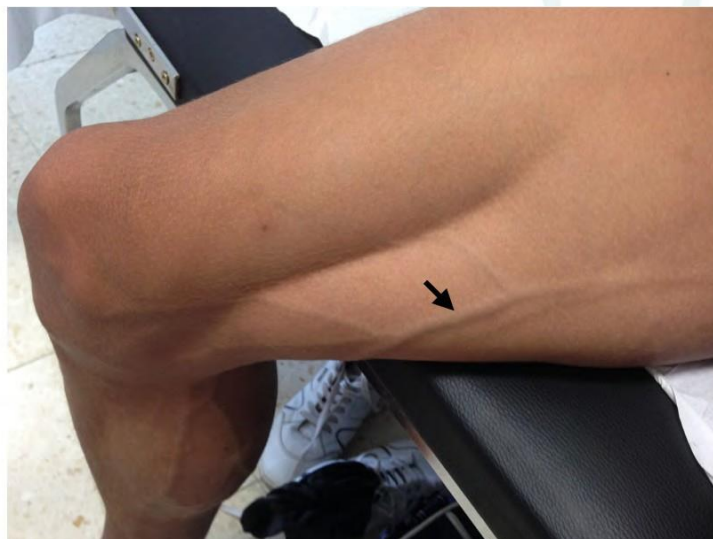

Figura 2. Flebomegalia en un paciente con Síndrome de Berardinelli-Seip tipo 2.

Desde los primeros meses de la enfermedad, los pacientes con LCG pueden presentar hipertrigliceridemia que, si es grave, puede provocar una pancreatitis aguda [Garg 2011]. Los niveles plasmáticos de insulina son elevados, y la diabetes no cetósica, que generalmente aparece en la segunda década de la vida, a menudo es muy difícil de controlar, incluso con altas dosis de insulina [Garg 2011]. Sin tratamiento, el pronóstico para los pacientes con LCG es pobre (fallecimiento antes de los 50 años) debido a cirrosis hepática, complicaciones cardiovasculares de la diabetes, pancreatitis, sepsis o enfermedad renal en etapa terminal [Garg 2011].

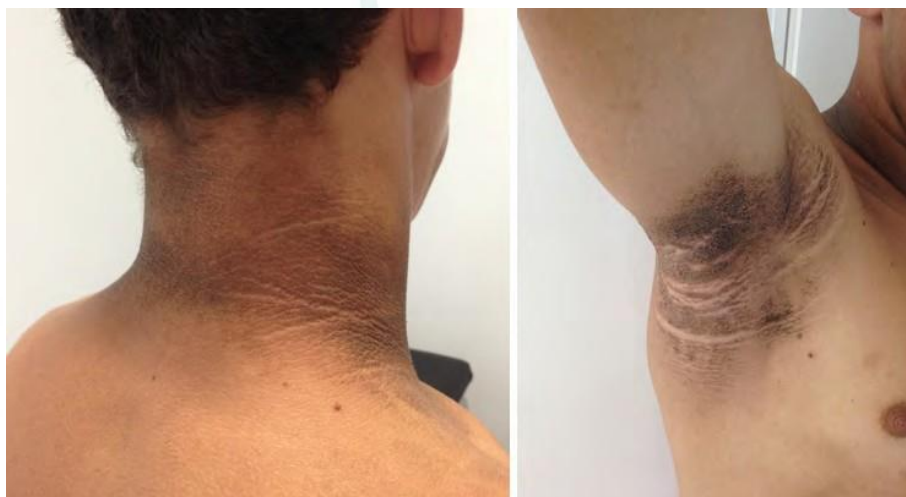

Figura 3. Acanthosis nigricans y acrocordones en un paciente con Síndrome de Berardinelli-Seip tipo 2.

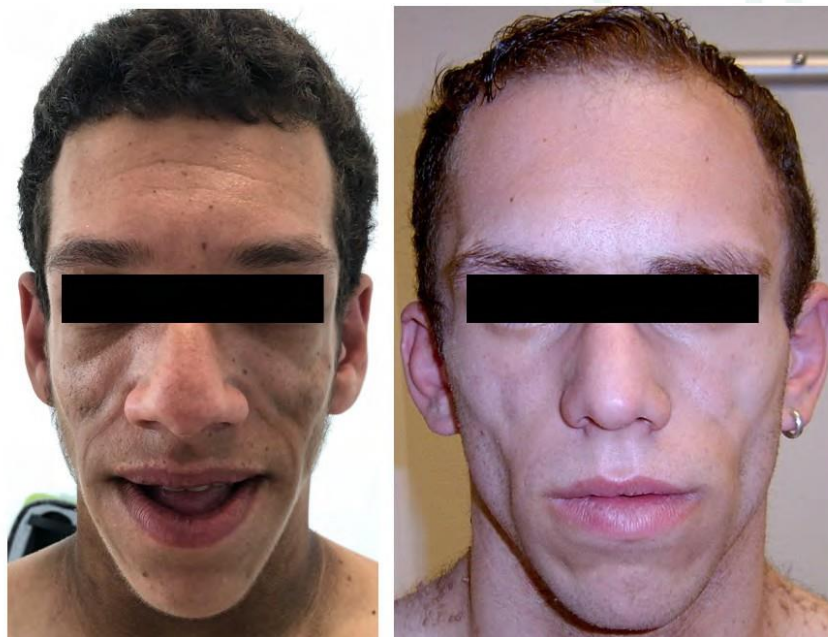
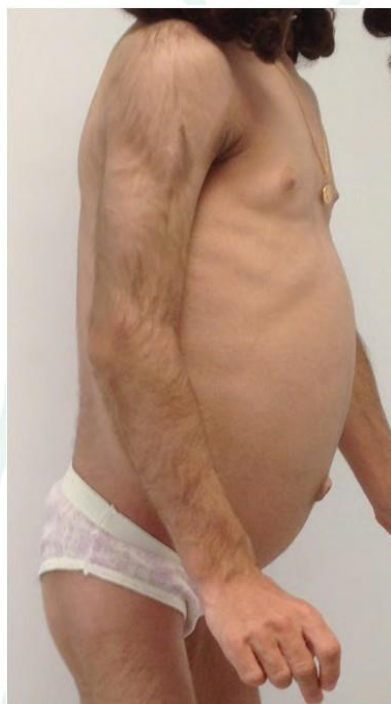
Figura 4. Rasgos acromegaloides en dos pacientes con Síndrome de Berardinelli-Seip tipo 2.

El nivel medio de leptina en pacientes con LCG es de 1 ng/ml y es bajo independientemente del sexo y la edad [Lima 2016].



En algunos casos, los antecedentes familiares y casi siempre los rasgos fenotípicos de los pacientes ayudarán en el diagnóstico del síndrome de Berardinelli-Seip. La presencia de consanguinidad debe ser tenida en cuenta, ya que la existencia de vínculos de sangre en los padres del propósitus sería sugestiva de síndrome de Berardinelli-Seip, y la presencia de algún hermano afectado sería casi confirmatoria, siempre que se asocie con ciertos rasgos fenotípicos.

Figura 5. Distensión abdominal por hepatomegalia e hipertrichosis en una paciente con Síndrome de Berardinelli-Seip tipo 2.



Ciertas características clínicas pueden estar asociadas con el gen responsable de cada subtipo del síndrome Berardinelli-Seip [Brown 2016, Garg 2011] (Tabla 1), pero se requieren pruebas genéticas para confirmar el subtipo de LCG [Brown 2016]. Los subtipos 1 (asociado al gen *AGPAT2*) y 2 (asociado al gen *BSCL2*) de LCG son los más frecuentes, siendo el subtipo 2 el que tiene las complicaciones metabólicas más graves y una asociación con retraso mental de grado leve-moderado [Garg 2011, Agarwal 2003]. En particular, algunas variantes en *BSCL2* se asocian con una encefalopatía letal en la infancia temprana [Guillén-Navarro 2013]. Los pacientes con variantes en *BSCL2* tienen niveles más bajos de leptina y una aparición más precoz de diabetes que los otros subtipos [Agarwal 2003]. Se ha descrito miocardiopatía hipertrófica así como un crecimiento acelerado en los subtipos 1 y 2, y, en las mujeres, clitoromegalia y pubertad precoz [Garg 2011, Van Maldergem 2002]. Por el contrario, la grasa mecánica (por ejemplo, en palmas y plantas) a veces está reducida en el subtipo 2, mientras que se conserva en otros subtipos [Garg 2011, Simha 2003].

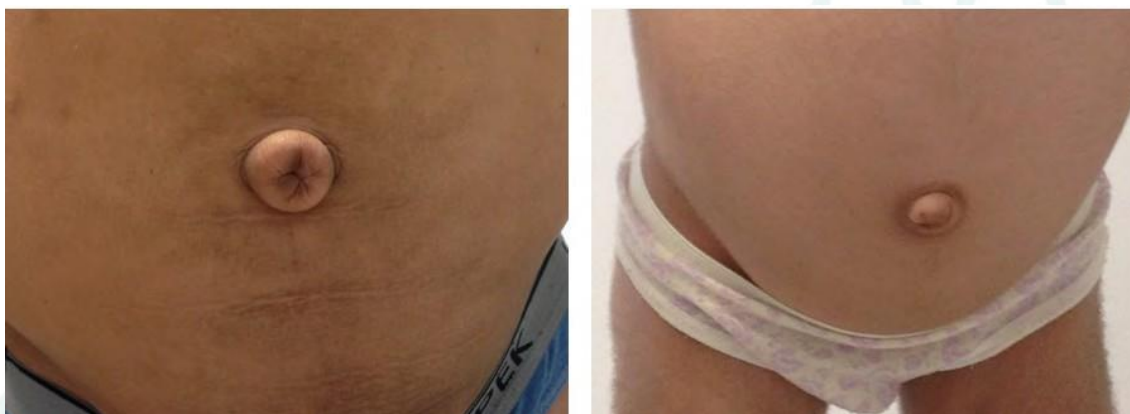

Figura 6. Protrusión umbilical en dos pacientes con Síndrome de Berardinelli-Seip tipo 2.

Características clínicas adicionales tales como la elevación muscular a la percusión, debilidad muscular, inestabilidad atlantoaxoidea, arritmias cardíacas a veces malignas, osteopenia, deformación metafisaria distal con rigidez articular, estenosis pilórica hipertrófica y dismotilidad esofágica pueden ser muy sugestivas del síndrome de Berardinelli-Seip tipo 4 (MIM: #613327) [Hayashi 2009, Rajab 2010], asociado a variantes en el gen *PTRF*. Ciertas variantes bialélicas en el gen *PPARG* se han asociado con lipodistrofia congénita generalizada, que cursa con diabetes refractaria, hipertrigliceridemia, pancreatitis, menstruaciones irregulares e insuficiencia renal [Dyment 2014].

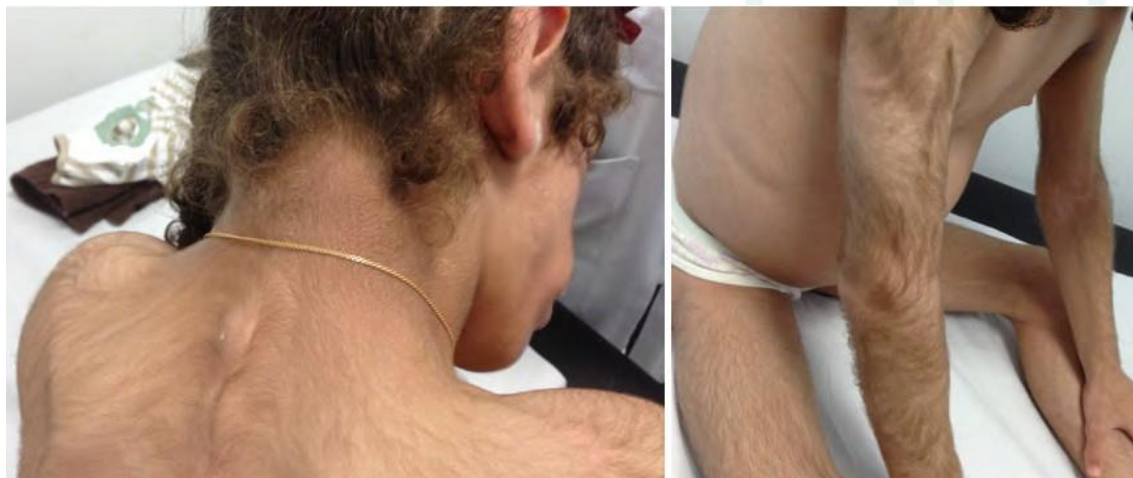

Figura 7. Hipertricosis en una paciente con Síndrome de Berardinelli-Seip tipo 2.

La **encefalopatía de Celia** o Encefalopatía Progresiva con/sin Lipodistrofia (PELD, MIM: #615924) es un subtipo del síndrome de Berardinelli-Seip tipo 2 extremadamente raro debido a la variante c.985C>T en el gen *BSC12* [Guillén-Navarro 2013]. Esta enfermedad se caracteriza por una encefalopatía epiléptica muy grave que se inicia a los 2 años como un retraso psicomotriz y que a partir de los 3-4 años se manifiesta con una involución neurológica que afecta particularmente al lenguaje y posteriormente a las capacidades cognitivas y a la motricidad. Alrededor de los 4-5 años suele aparecer un cuadro de epilepsia mioclónica de difícil control farmacológico. La muerte sobreviene entre los 7-9 años consecuencia del trastorno neurológico. En los pacientes homocigotos la lipoatrofia no es tan aparente como en los heterocigotos compuestos. No obstante, las alteraciones metabólicas y hepáticas propias del síndrome de Berardinelli-Seip (hipertrigliceridemia, HLD-colesterol bajo, resistencia a la insulina, esteatosis hepática) están presentes desde los primeros meses del nacimiento.

8. LIPODISTROFIA GENERALIZADA ADQUIRIDA

(Síndrome de Lawrence)

Comparado con la LCG, la LGA tiene un inicio más tardío (infancia o adolescencia) y es más común en mujeres que en hombres (proporción 3:1) (Fig. 8) [Misra 2003, Araujo-Vilar 2018]. La pérdida de tejido adiposo durante la niñez o la adolescencia, que afecta a la casi-totalidad del cuerpo, precedida o seguida por manifestaciones autoinmunes en otros órganos, es muy sugestiva de LGA [Brown 2016]. Inicialmente, la pérdida de grasa subcutánea puede ocurrir en áreas corporales limitadas, pero tiende a generalizarse con la progresión de la enfermedad a lo largo de semanas, meses o años. En ocasiones, la pérdida de grasa facial inicialmente no está presente, aunque general-



mente ocurre con el tiempo. En algunos casos, la LGA es una fenocopia del síndrome de Berardinelli-Seip.

La diabetes resistente a la insulina, la hipertrigliceridemia grave, la esteatosis hepática y los estigmas de resistencia a la insulina son comorbilidades frecuentes del síndrome de Lawrence. La hiperinsulinemia y los niveles bajos de leptina en plasma están típicamente presentes. La pérdida de grasa en las palmas y plantas ha sido reportada en aproximadamente un tercio y la mitad de los pacientes, respectivamente [Misra 2003]. En algunos pacientes, se han reportado lipodosis tubular renal y esclerosis glomerular focal [Giralt 2017]. Al tratarse de una enfermedad adquirida no existen antecedentes familiares de lipodistrofia en estos casos, pero la presencia de otras enfermedades autoinmunes en familiares puede ayudar en el diagnóstico. La activación de la vía clásica del complemento y los niveles bajos de complemento C4 se han asociado con niveles bajos de leptina y adiponectina y con la destrucción de adipocitos y lipodistrofia en estos pacientes [Savage 2009].

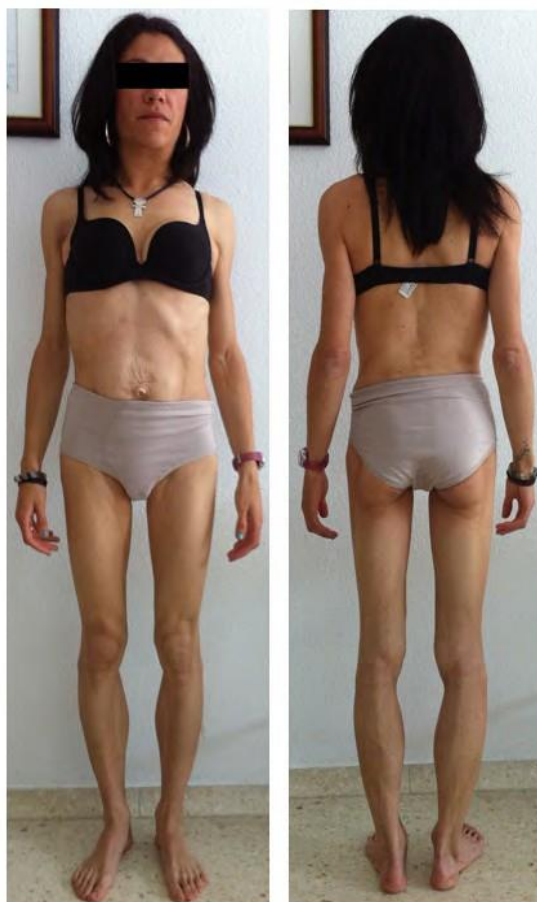

Figura 8. Paciente con síndrome de Lawrence



Se han propuesto tres subtipos de LGA (asociado a paniculitis, autoinmune e idiopática) [Misra 2003]. El inicio de la lipodistrofia se ha asociado con la aparición de paniculitis en ~ 25% de los casos y con la presencia de otras enfermedades autoinmunes en otro 25%, mientras que no se han podido identificar causas específicas en la mayoría de los casos (subtipo idiopático). Los pacientes que desarrollaron LGA en asociación con enfermedad autoinmune tendieron a ser más viejos que aquellos con otros subtipos [Misra 2003]. En particular, la dermatomiositis juvenil autoinmune se ha asociado con la LGA [Huemer 2001]. Muy recientemente se ha comunicado el hallazgo del primer autoanticuerpo (anti-perilipin 1) relacionado con la etiología de ciertos casos de síndrome de Lawrence [Corvillo 2018]. De acuerdo con un análisis de una serie de casos, la enfermedad asociada a paniculitis puede progresar más lentamente que la LGA autoinmune o idiopática, con una menor prevalencia de diabetes e hipertrigliceridemia [Misra 2003].

9. EVALUACIÓN DE LAS LIPODISTROFIAS PARCIALES

La distribución de la pérdida de grasa, la edad de inicio, ciertos rasgos fenotípicos y los antecedentes familiares son factores determinantes en el diagnóstico de los subtipos de lipodistrofia parcial, que incluyen trastornos congénitos y adquiridos (Tabla 1).

10. LIPODISTROFIA PARCIAL FAMILIAR

La Lipodistrofia Parcial Familiar (LDPF) incluye un conjunto de trastornos que comparten una apariencia cushingoide y una asociación variable con un exceso de peso corporal. Una pérdida de grasa subcutánea en las extremidades y la región glútea, que suele aparecer durante la infancia o la pubertad en las mujeres (más tarde en los hombres), asociada con la acumulación de grasa en la cara, el cuello y la región intraabdominal, es muy sugestiva de LDPF [Garg A 2011b].

Se han reportado hasta 10 subtipos de LDPF (Tabla 1) en función del gen responsable.

La **LDPF tipo 1** (síndrome de Köbberling, MIM: %608600) es una variedad hereditaria generalmente de inicio precoz (infancia/adolescencia) aunque puede iniciarse en la etapa adulta. A día de hoy no se han podido identificar genes específicos responsables de este trastorno, habiéndose sugerido un patrón de herencia dominante o poligénica [Köbberling 1986, Guillin-Amarelle 2016, Lotta 2017]. El diagnóstico de LDPF de tipo 1 es un desafío ya que se puede confundir fácilmente con la obesidad androide en mujeres asociada al síndrome metabólico. Los pacientes con LDPF de tipo 1 son generalmente obesos, diabéticos e hipertriglicéridémicos y tienen una acumulación significativa de grasa abdominal, con lipoatrofia más evidente en las nalgas, caderas y extremidades inferiores (Fig. 9) [Guillin-Amarelle 2016]. Aunque no siempre, la acantosis nigri-

cans puede estar presente. La enfermedad puede representar parte de un espectro que incluye la obesidad central esencial, y se han propuesto puntos de corte específicos para el espesor y la distribución de la grasa subcutánea (índice KöB) que pueden ser útiles a la hora de discriminar entre síndrome de Köbberling y obesidad androgénica en mujeres [Guillin-Amarelle 2016]. Debido a la distribución característica de la grasa en los hombres obesos (de predominio central) y a la ausencia de un gen responsable específico, no es posible diagnosticar este trastorno en los hombres.

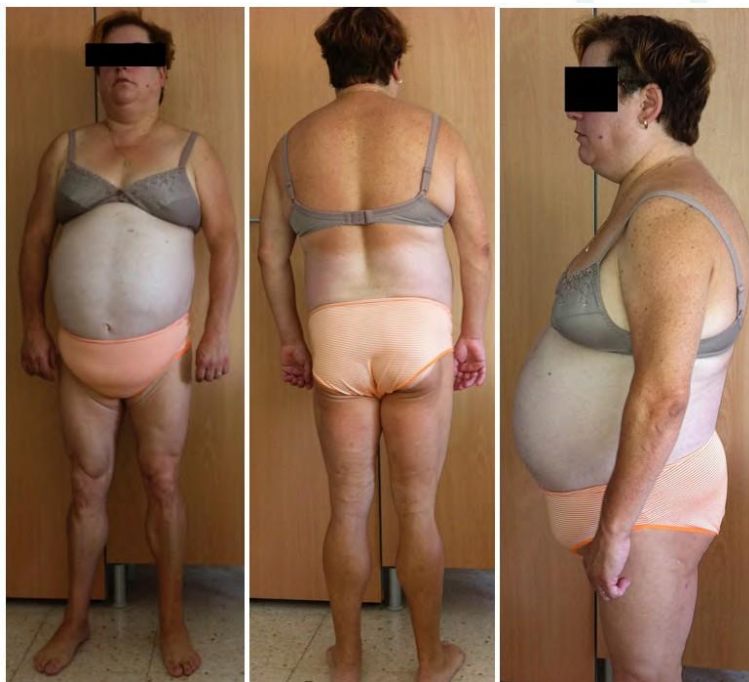

Figura 9. Paciente con síndrome de Köbberling

La **LDPF tipo 2** o enfermedad de Dunnigan (MIM: #151660) [Guillin-Amarelle 2018] sigue un patrón de herencia autosómico dominante. El fenotipo clásico de la enfermedad de Dunnigan se asocia a variantes en el exón 8 del gen *LMNA* (Fig. 10), aunque se han descrito muchas otras variantes en otros exones. En la forma clásica, la pérdida de grasa comienza alrededor de la pubertad en las mujeres. La pérdida de grasa afecta a las extremidades, el tronco, las caderas y las nalgas. Llamativamente, estos pacientes tienen acumulación de grasa en la cara, el cuello, las axilas, la región interescapular, el área abdominal visceral y los labios mayores [Bidault 2011]. En los hombres, este patrón de pérdida de grasa aparece más tarde y es menos evidente [Araújo-Vilar 2003]. De hecho, los hombres afectados generalmente son diagnosticados a partir de sus familiares femeninos.



La musculatura está bien definida, pudiendo incluso presentar hipertrofia muscular en las pantorrillas (Fig. 11). Esta musculatura bien definida y aumentada, más la particular distribución de la grasa, confieren a estas mujeres una apariencia androide [Brown 2016, Ji 2013]. La flebomegalia es frecuente en los miembros superiores e inferiores (Fig. 12) y las manos suelen ser anchas con los dedos cortos.

Estos pacientes tienen comorbilidades metabólicas, cardiovasculares, hepáticas y pancreáticas.

Los pacientes con LDPF tipo 2, especialmente las mujeres, presentan con frecuencia resistencia a la insulina precoz [Araújo-Vilar 2003], que en ocasiones se asocia a acantosis nigricans y acrocordones (Fig. 13), y que puede llevar a diabetes no cetósica durante la etapa adulta. La hipertrigliceridemia es frecuente y puede ser grave, conduciendo en ocasiones a episodios de pancreatitis aguda; sin embargo, en nuestra experiencia, el estilo de vida, particularmente la dieta, condiciona la aparición de estas complicaciones. Igualmente, el colesterol HDL suele estar bajo. La esteatosis hepática es frecuente, generalmente asociada con niveles plasmáticos elevados de aminotransferasas, siendo la cirrosis hepática poco común [Lüdtke 2005]. Las mujeres afectadas presentan desórdenes ginecológicos como el SOP, diabetes gestacional, abortos espontáneos, muerte fetal [Vantyghem 2008] y un mayor riesgo de enfermedad cardiovascular [Hegele 2001]; así como dolores musculares [Bidault 2011]. La presencia de lipomas subcutáneos, no presente en todos los pacientes, podría hacer que el clínico sospechase de enfermedad de Dunnigan en el contexto de un fenotipo de LDPF (Figura 14) [Araújo-Vilar 2012].

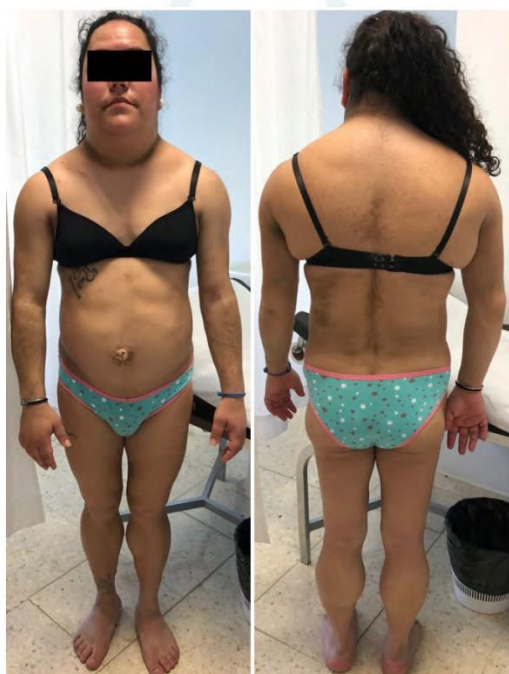

Figura 10. Paciente con la Enfermedad de Dunnigan

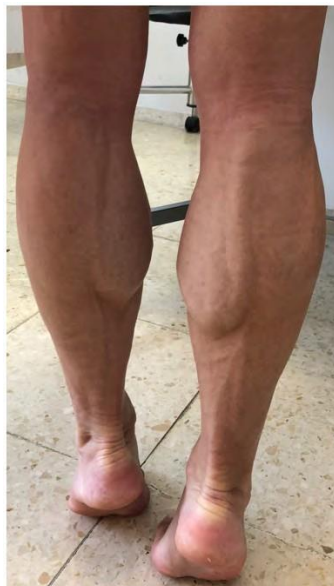

Figura 11. Hipertrofia de gemelos en una paciente con la Enfermedad de Dunnigan

El espectro cardiovascular de esta lipodistrofia es amplio, incluyendo enfermedad cardiovascular aterosclerótica temprana, alteraciones del ritmo cardíaco, valvulopatías o miocardiopatía hipertrofia [Hegele 2001, Vantyghem 2004, Araújo-Vilar 2008, Bidault 2013, Andre 2015]. Las alteraciones del ritmo cardíaco son más frecuentes en aquellos casos debidos a variantes en la lamina A/C diferentes del codón Arg482 [Kwapich 2018].

Llamativamente, la prevalencia de alteraciones metabólicas y enfermedad vascular aterosclerótica es más frecuente en mujeres que en hombres [Garg 2000]; por otro lado, se ha informado recientemente de un fenómeno de anticipación en relación con las complicaciones metabólicas de la enfermedad de Dunnigan [Jeru 2017].

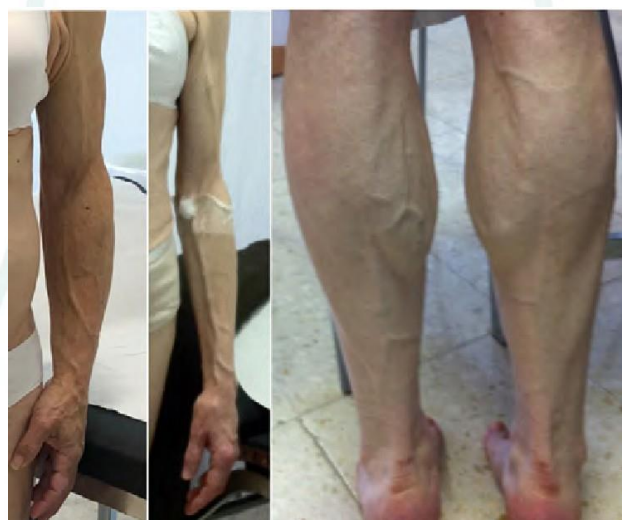

Figura 12. Flebomegalia en una paciente con la Enfermedad de Dunnigan

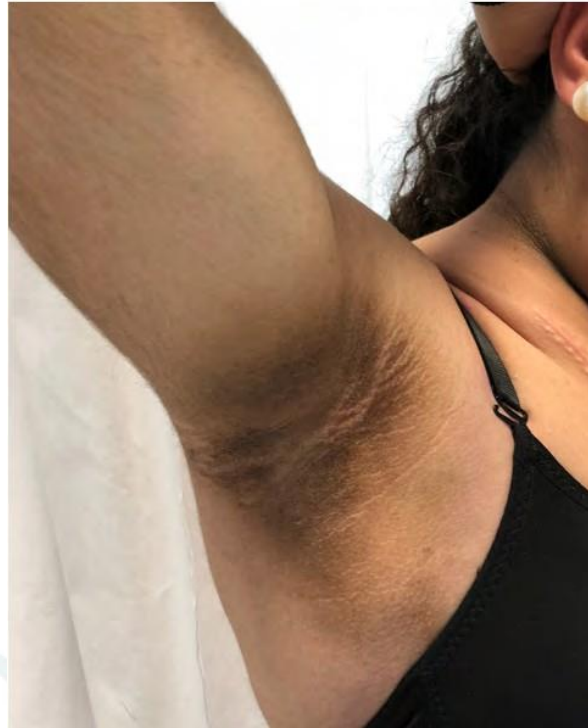

Figura 13. Acanthosis nigricans en una paciente con la Enfermedad de Dunnigan

La historia familiar (dominante vs. recesivo) y ciertos rasgos fenotípicos y trastornos asociados (valvulopatías, hipertrofia miocárdica y/o trastornos del sistema de conducción cardíaca) pueden guiar el diagnóstico molecular. Otras laminopatías (distrofia muscular de Emery-Dreifuss, distrofia muscular de miembros y cinturas o miocardiopatía dilatada familiar) también pueden asociarse con la LDPF tipo 2 o incluso estar presentes en otros miembros de la familia [Subramanyam 2010, Guillín-Amarelle 2018b]. Por lo tanto, se recomienda una evaluación cardíaca y muscular cuidadosa, incluidos a los familiares sin fenotipo evidente. Las variantes en los exones diferentes al 8 en *LMNA* pueden conducir a formas atípicas de LDPF tipo 2, en las cuales la lipodistrofia es menos evidente, o incluso se puede confundir con el síndrome de Köbberling.

Los niveles séricos de leptina tienden a ser bajos en las lipodistrofias parciales familiares, aunque no se ha definido un umbral específico como criterio diagnóstico [Brown 2016].

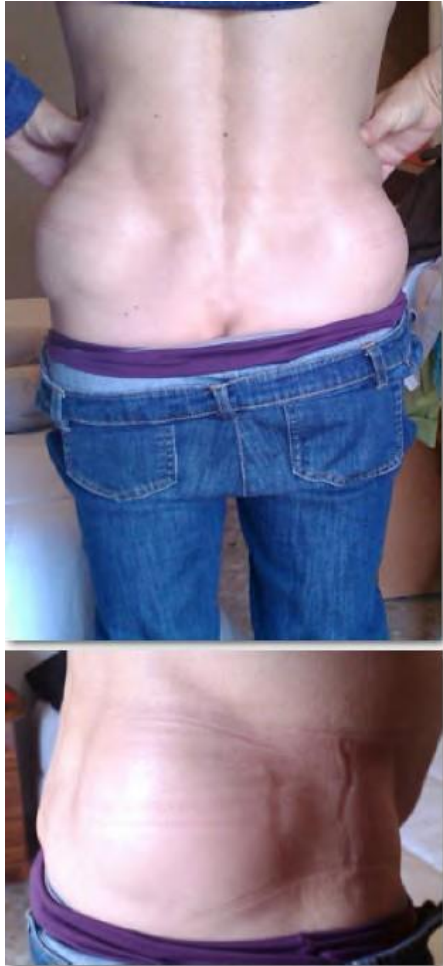

Figura 14. Lipomas en una paciente con la Enfermedad de Dunigan

La **LDPF tipo 3** (MIM: #604367) [Barroso 1999, Agarwal 2002] sigue un patrón de herencia autosómico dominante. La lipoatrofia aparece en la adolescencia o en la edad adulta, afectando a las extremidades, glúteos y caderas. Aunque no siempre, puede haber acumulación de grasa en cara, cuello y región supraescapular, así como en la región abdominal. También se ha descrito hipertrofia muscular, particularmente en antebrazos y pantorrillas, así como amenorrea, hirsutismo y acantosis nigricans. La hipertensión severa y mal controlada también puede ocurrir y, en el caso de embarazo, eclampsia [Al-Shali 2004, Hegele 2006, Francis 2006, Auclair 2013]. Las complicaciones cardiometabólicas suelen ser graves [Semple 2006]. Sin embargo, las características diferenciadoras incluyeron la presencia de algo de grasa subcutánea en la parte superior de los brazos, sin flebectasia y una musculatura menos prominente en los brazos y pantorrillas.

La **FPLD tipo 4** (MIM: #613877), asociada a variantes en el gen *PLIN1*, sigue un patrón de herencia autosómico dominante. La lipoatrofia aparece en la infancia o en la edad



adulto, con posible acumulación de grasa facial. Estos pacientes también presentan diabetes resistente a la insulina, acantosis nigricans, hipertrigliceridemia grave, hipertensión y esteatosis hepática [Gandotra 2011]. La lipoatrofia afecta predominantemente a la región glútea y a las extremidades inferiores, aunque también se observó una disminución del tejido adiposo subcutáneo en el tronco y las extremidades superiores. También presentan hipertrofia muscular, más notable en las extremidades inferiores. El tejido adiposo faciocervical puede ser normal, pero 2 pacientes tenían una apariencia cushingoide. Dos pacientes presentaron disfunción ovárica, con oligomenorrea crónica e hiperandrogenemia, respectivamente.

Los tipos 5 y 6 de LDPF son afecciones recesivas y sólo se han notificado algunos casos. La **LDPF tipo 5** (MIM: #615238) aparece en la primera infancia, mientras que el **tipo 6** lo hace en la edad adulta.

Hasta la fecha sólo se ha publicado un caso de **LDPF tipo 5** [Rubio-Cabezas 2009] debida a una variante en el gen *CIDEA*. En esta paciente se objetivó mediante resonancia magnética ausencia de depósitos de grasa en glúteos, caderas y extremidades inferiores con preservación de la grasa visceral, del cuello y axilas, así como extremidades inferiores musculosas. La paciente presentó acantosis nigricans y diabetes mellitus propensa a la cetosis, así como dislipidemia grave con hipertrigliceridemia y pancreatitis secundaria, así como hepatomegalia en relación con esteatosis hepática.

La **LDPF tipo 6** (MIM: #615980) [Farhan 2014, Carboni 2014, Zolotov 2017] es una lipodistrofia parcial de aparición tardía (2^a-3^a década) debido a variantes bialélicas en el gen *LIPF* que se asocia con lipomatosis múltiple o con acúmulos anormales de grasa en el cuello, el área supraclavicular, las axilas, el área debajo del tríceps, espalda, abdomen y labios mayores. La lipoatrofia afecta principalmente a las nalgas, caderas y extremidades inferiores. Llamativamente, estos pacientes pueden presentar una distrofia muscular progresiva que se manifiesta como debilidad proximal en las extremidades inferiores, aunque también puede afectar a la cintura escapular, aumento de la creatin quinasa y cambios distróficos en la biopsia muscular. Como en el resto de las LDPF no es infrecuente la diabetes mellitus, la hipertrigliceridemia y la esteatosis hepática de aparición en la madurez.

La **LDPF asociada a PCYT1A** sigue un patrón de herencia autosómico recesivo [Payne 2014] y sólo se han descrito 2 casos hasta la fecha. El inicio del fenotipo es precoz, durante la infancia, afectando la lipoatrofia a brazos, piernas y nalgas, con preservación de la grasa en el tronco, regiones dorsocervical y submandibular, así como también en el monte de Venus y los labios mayores. A diferencia de otros subtipos de LDPF este cuadro cursa con talla baja y atrofia muscular. La diabetes secundaria a resistencia a la insulina aparece en la segunda década. Estos pacientes presentan hipertrigliceridemia, concentraciones bajas de colesterol-HDL, hipertransaminasemia y esteatosis hepática grave.

La **LDPF asociada a ADRA2A** sigue un patrón de herencia autosómico dominante [Garg 2016] y hasta la fecha se han identificado 3 pacientes pertenecientes al mismo pedigrí. La enfermedad se inicia en la adolescencia y se caracteriza por una marcada pérdida de grasa subcutánea en las extremidades superiores e inferiores (incluyendo las plantas de los pies), en la región anterior del tronco y las caderas, así como en el cráneo y las órbitas. Además, estos pacientes presentan un aumento de la grasa en la cara y el cuello, tanto en la parte anterior como posterior, región cervicotorácica posterior y región intraabdominal, mientras que la grasa perirrenal e intraperitoneal posterior está conservada. También presentan hipermusculación en las extremidades y acantosis nigricans. Las complicaciones metabólicas (diabetes e dislipidemia) e hipertensión arterial aparecen en la 3^a-4^a década de la vida. La paciente de más edad estudiada presentó además hirsutismo, oligomenorrea y enfermedad cardiovascular precoz.

La **LDPF asociada a MFN2** [Sawyer 2015, Rocha 2017, Capel 2018] es un trastorno autosómico recesivo de inicio en la infancia o adolescencia asociado a la variante p.Arg707Trp en la proteína mitofusín 2 en homocigosis o heterocigosis compuesta. Se caracteriza por la presencia de masas lipomatosas, que pueden ser de gran tamaño, en la parte superior del cuerpo, pudiendo comprometer la vía aérea, asociadas a una pérdida de tejido adiposo en región glúteofemoral, antebrazos y extremidades inferiores. Con frecuencia también se asocia a neuropatía periférica axonal, también de inicio precoz, y contracturas secundarias en los pies.

Las mujeres pueden presentar amenorrea primaria en relación con hipogonadismo hipogonadotrópico, edad ósea retardada, retraso en el desarrollo de características sexuales secundarias y útero pequeño.

Otras características clínicas que pueden estar presentes son: una mayor musculatura en las extremidades, flebomegalia, apetito muy aumentado, crecimiento del cabello con patrón masculino, acantosis nigricans, así como calambres en las piernas después del ejercicio y sensaciones de ardor y hormigueo en las manos y los pies. Metabólicamente presentan resistencia a la insulina con hiperinsulinemia, hipertrigliceridemia con colesterol-HDL bajo. A pesar de que estos pacientes tienen un peso normal o están obesos, los niveles plasmáticos de leptina y adiponectina están muy reducidos.

11. LIPODISTROFIAS PARCIALES ADQUIRIDAS

11.1 Lipodistrofia Parcial Adquirida (LPA) o Síndrome de Barraquer-Simons

El síndrome de Barraquer-Simons es un trastorno muy raro de etiología desconocida (posiblemente autoinmune) caracterizado por una pérdida cefalocaudal del TAS. Es más común en mujeres que en hombres (relación 4: 1) (Fig. 15), y la pérdida de grasa por lo general comienza en la niñez o durante la adolescencia, a veces después de una



infección vírica. La pérdida de grasa inicialmente afecta a la cabeza, dando a los niños una apariencia envejecida, y avanza hacia la cintura escapular, las extremidades superiores y el tronco [Brown 2016] en un proceso que puede durar semanas, meses o años. Cuando una mujer afectada aumenta de peso, acumula grasa en las caderas y extremidades inferiores, presentando un fenotipo único de LPA. También se han descrito depósitos de grasa en los senos y áreas dispersas del cuerpo. La grasa en la región glútea, médula ósea, órbitas y región mediastínica no se ve afectada. La grasa intermuscular, intraperitoneal y perirrenal también es normal. Los brazos tienen musculatura bien definida y flebomegalia aparente. La acantosis nigricans generalmente está ausente [Misra 2004]. Aunque se desconoce la etiología de la LPA, la presencia de otras enfermedades autoinmunes puede ayudar a confirmar el diagnóstico, en particular la glomerulonefritis membranoproliferativa (GNMP), que puede provocar insuficiencia renal [Brown 2016].

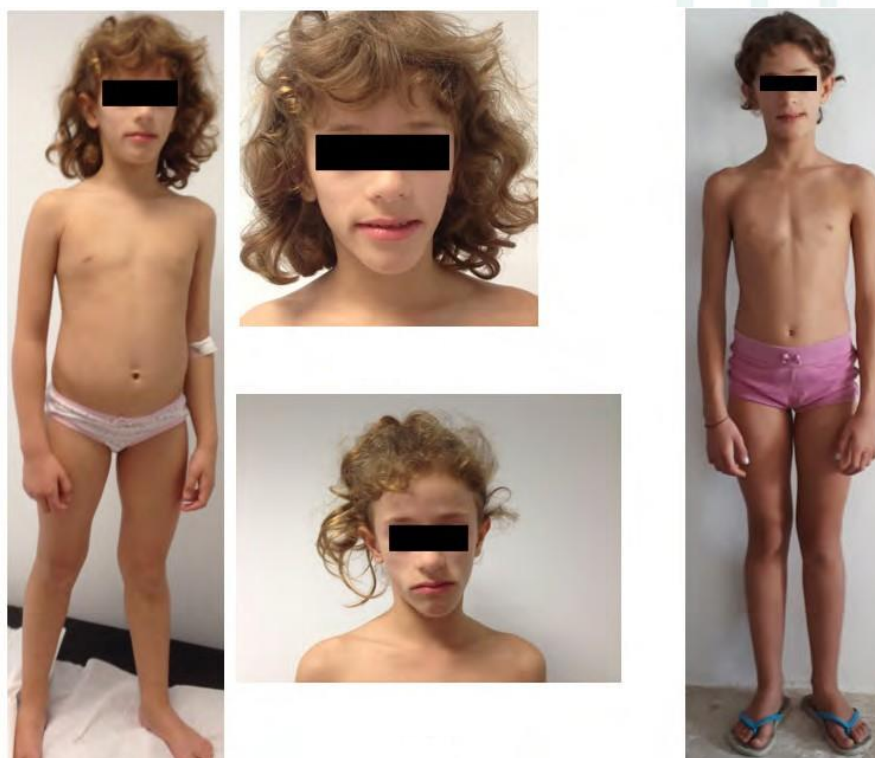

Figura 15. Paciente con el síndrome de Baraquer-Simons

Aunque históricamente se ha considerado que las complicaciones metabólicas no son especialmente relevantes en este subtipo de lipodistrofia [Misra 2004], un estudio reciente sugiere que estas complicaciones se han subestimado [Akinci 2015]. Los pacientes tienden a tener bajos niveles séricos de complemento C3 y leptina y el factor nefrítico C3 detectable [Misra 2004].



Como se ha comentado, un rasgo característico es su asociación con la GNMP, que afecta aproximadamente a un tercio de los pacientes (Misra, 2004). Por lo general, estos pacientes no presentan evidencia clínica de enfermedad renal o anomalías en la función renal hasta 10 años después del inicio de la pérdida del tejido adiposo. Se han detectado enfermedades autoinmunes y anticuerpos antinucleares y anti-ADN en varios pacientes. La morbilidad y mortalidad de este trastorno está fundamentalmente relacionada con la afectación renal y las enfermedades autoinmunes con las que a menudo se asocia.

11.2 Lipodistrofia parcial asociada con el trasplante de células madre hematopoyéticas en la infancia

Varios informes han descrito un patrón de grasa subcutánea y visceral anormal entre los pacientes sometidos a radioterapia corporal total, incluidos los supervivientes de cáncer infantil (leucemia, retinoblastoma) y los que recibieron trasplante de células madre hematopoyéticas [Adachi 2013, Wei 2015, Adachi 2017]. Dicha lipodistrofia se suma al alto riesgo de desarrollar endocrinopatías y trastornos metabólicos como complicaciones tardías después del trasplante de células madre hematopoyéticas. Debido a la baja masa magra de los pacientes, este síndrome se conoce como "lipodistrófico y sarcopénico" [Adachi 2013]. En estos pacientes, la lipoatrofia es notable en las regiones glúteas y las extremidades, mientras que la grasa se conserva en las mejillas, el cuello y el abdomen. Esto se asocia con una mayor deposición de grasa visceral, resistencia a la insulina e hipertrigliceridemia. Estas características se parecen a las de la LDPF (Fig. 16).

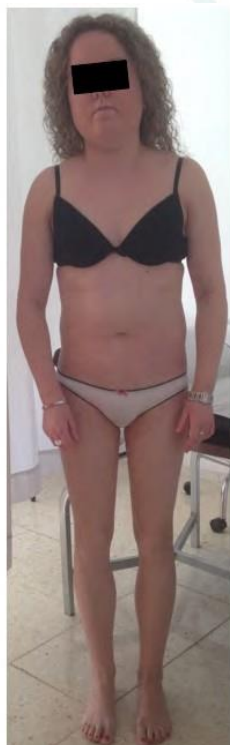

Figura 16. Paciente con lipodistrofia parcial asociada con el trasplante de células madre hematopoyéticas



12. SINDROMES COMPLEJOS

Se consideran síndromes lipodistróficos complejos a aquellos en los que la lipoatrofia es un componente más, y no necesariamente el más relevante, de una constelación de signos y síntomas reflejo de alteraciones en diferentes tejidos, órganos o sistemas, y que con frecuencia presentan características dismórficas. Incluyen los síndromes de envejecimiento prematuro y ciertos síndromes autoinflamatorios.

13. SINDROMES DE ENVEJECIMIENTO PREMATURO (Progerias)

Los síndromes progeroides se caracterizan por la presencia de estigmas de envejecimiento prematuro general, como alopecia, encanecimiento, osteoporosis, contracturas articulares, un grado variable de lipodistrofia, pérdida de masa muscular o cambios seniles en la piel, entre otros [Conneely 2012, Lessel 2015 Carrero 2016] (Tabla 4).

Tabla 4. Signos sugestivos de cuadros de envejecimiento prematuro

Retraso en el desarrollo
Talla baja
Alopecia
Encanecimiento precoz
Ojos saltones
Cataratas
Micrognatia
Sordera neurosensorial
Apiñamiento dental
Nariz afilada/bulbosa
Voz de pito, nasal
Piel tensa, seca, con arrugas
Lesiones esclerodermiformes
Máculas leucomelanodérmicas
Displasia ungueal
Hombros caídos
Acro-osteolisis
Osteopenia-osteoporosis
Contracturas articulares
Escasa masa muscular



Algunas características, como baja estatura, alopecia, canas, cambios esclerodermiformes en la piel, atrofia cutánea, distrofia ungueal, osteoporosis, acro-osteolisis, contracturas articulares, mandíbula pequeña, apiñamiento dental, baja masa muscular o pigmentación moteada de la piel, entre otros, son altamente sugestivos de síndromes de envejecimiento temprano [Hennekam 2006].

13.1 Progerias asociadas a lipoatrofia generalizada

Síndrome de Hutchison-Gilford

Las características fenotípicas de la progeria Hutchinson-Gilford (HGPS) (MIM: #176670) son similares independientemente de su sexo o etnia. Los pacientes son normales al nacer. La apariencia física particular comienza a ser evidente a los 18-24 meses de edad e incluye una amplia gama de signos y síntomas [Hennekam 2006, Mazereeuw-Hautier 2007, Merideth 2008]: retraso del crecimiento, baja estatura, bajo peso corporal, desarrollo sexual incompleto (prepuberal), cabeza desproporcionadamente grande con paladar ojival, nariz picuda, micrognatia, voz nasal o de pito, cianosis circumoral, osteólisis mandibular y apiñamiento dental, lipodistrofia generalizada que preserva la grasa intraabdominal, acroosteólisis, osteopenia y osteoporosis, masa muscular reducida y rigidez articular con movilidad restringida (Fig. 17). La piel se vuelve más delgada y esclerótica, con muchas manchas leucomelanodérmicas (Fig. 18) y una vasculatura prominente. Las características clínicas adicionales son hipoacusia neurosensorial conductiva o de alta frecuencia, alopecia precoz con ausencia de cejas y pestañas, con venas prominentes en el cuero cabelludo y distrofia ungueal (Fig. 19). Las neoplasias malignas no son típicas en la HGPS.

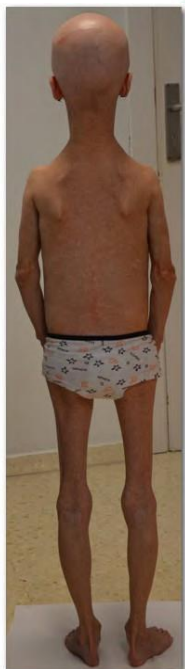

Figura 17. Paciente con Progeria de Hutchinson-Gilford



Las pruebas bioquímicas pueden mostrar tiempos de protrombina prolongados, recuentos plaquetarios elevados y niveles elevados de fósforo sérico. Los valores de insulina en ayunas pueden ser elevados y, a veces, acompañados de diabetes no cetósica e hipertrigliceridemia [Merideth 2008].

Hay evidencias de engrosamiento de la adventicia arteriolar en los pacientes con HGPS y, al mismo tiempo, baja “compliance” vascular. Estos pacientes sufren hipertensión arterial, lo que conduce a hipertrofia biventricular y agrandamiento biauricular [Merideth 2008]. La enfermedad cardiovascular (accidente cerebrovascular, infarto de miocardio) es causa de muerte prematura, con una expectativa de vida promedio de 13.4 años (7-27.5) [Hennekam 2006, Merideth 2008].

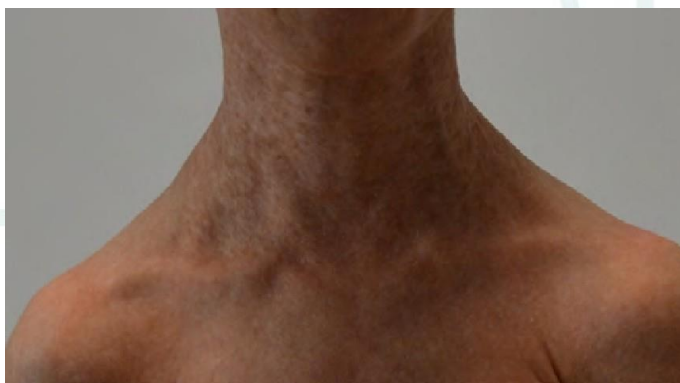

Figura 18. Máculas leucomelanodérmicas en una paciente con Progeria de Hutchinson-Gilford

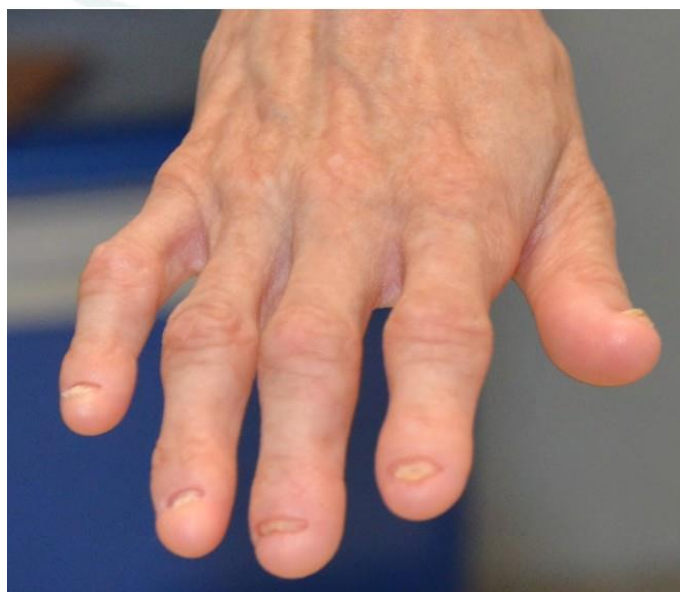

Figura 19. Distrofia ungueal en una paciente con Progeria de Hutchinson-Gilford



Progeria de Néstor-Guillermo

Esta progeria (MIM: #614008) debe su nombre a Néstor y Guillermo, dos pacientes de 31 y 24 años, que provenían de dos familias españolas no emparentadas. El trastorno se define como una laminopatía secundaria. Surge de una variante de sentido erróneo homocigótica en el gen *BANF1*, el gen que codifica la Barrera para el Factor de Autointegración (BAF), una proteína que media las interacciones entre las laminas nucleares y la cromatina a lo largo del ciclo celular [Cabanillas 2011].

Los pacientes afectados presentaron un desarrollo normal hasta los dos años. A partir de ese momento mostraron una falla en el desarrollo y una apariencia peculiar que incluye características de envejecimiento: micrognatia, cresta nasal convexa, proptosis, piel atrófica con manchas seniles en la piel, lipoatrofia generalizada con flebomegalia. Sufrían de osteoporosis, escoliosis marcada desde los 18 años y osteólisis grave de la mandíbula, el maxilar superior, las clavículas, las costillas y las falanges distales. Al contrario de lo que sucede en HGPS, ambos pacientes eran más altos (145 cm) y preservaron las cejas, las pestañas y el cuero cabelludo, al menos hasta la edad de 12 años. Sin embargo, la diferencia más importante entre estos trastornos radica en dos puntos clave: una esperanza de vida mucho mayor y la ausencia de aterosclerosis y síndrome metabólico. De hecho, algunos lo llaman "la progeria crónica" debido a un curso clínico más indolente y una mayor supervivencia. Por el contrario, los pacientes mostraron hipertensión pulmonar secundaria y un patrón de espirometría restrictiva grave con agrandamiento biauricular. Los estudios analíticos revelaron sólo deficiencia de vitamina D2 e hipoleptinemia grave. A diferencia de HGPS y MAD, estos pacientes no presentaban alteraciones metabólicas, esteatosis hepática o aterosclerosis [Cabanillas 2011, Puente 2011].

Displasia mandíbulo-acral tipo B

La displasia mandibuloacral (MAD) es un trastorno autosómico recesivo extremadamente raro que aparece en la infancia temprana (2-4 años) y que se caracteriza por múltiples anomalías músculo-esqueléticas y características progeroides. Hay dos tipos de MAD: A (pérdida parcial de grasa en las extremidades conservándose la del cuello y el tronco) y B (generalizada). MAD puede deberse a variantes en el gen *LMNA* (tipo A) [Novelli 2002] (*ver abajo*) o en el gen *ZMPSTE24* (tipo B) [Agarwal 2003b, Ben Yaou 2011]. Se han notificado unos 30 pacientes con MADA, mientras que no llegan a la docena los pacientes con MADB [Garg, 2011, Vantighem 2012, Worman 2009].

El fenotipo de MADB (MIM: #608612) aparece al nacer, con retraso del crecimiento posnatal y dificultades en la alimentación, no siendo infrecuente el nacimiento prematuro. Los niños tienen la barbilla pequeña y la nariz picuda, boca pequeña, apiñamiento dental y retrognatia. Presentan además contracturas debido a la piel tensa. Son características típicas las manchas cutáneas pigmentadas, cierre tardío de las fontanelas, persistencia de huesos wormianos [Bertrand 2011], clavículas pequeñas e hipoplásicas, osteólisis



distal progresiva de las falanges y clavículas y otros estigmas del envejecimiento como sordera neurosensorial o pérdida del cabello. Un factor diferencial de este síndrome progeroide es la presencia de nódulos subcutáneos escleróticos y calcificados, ausencia de acantosis nigricans, enfermedad renal (glomerulopatía) y un patrón generalizado de lipodistrofia [Schrandner-Stumpel 1992, Simha 2002, Ben Yaou 2011]. La tolerancia a la glucosa es normal, pero hay hiperinsulinismo en los estados de ayuno y posprandial, hipertrigliceridemia y bajos niveles de colesterol-HDL [Simha 2003b].

Síndrome progeroide atípico

síndromes progeroides atípicos. En todos los casos, la lipodistrofia está presente, aunque en diversos grados, desde formas generalizadas a formas parciales que afectan sólo a las extremos distales de los miembros. Las características clínicas de estos trastornos en algunos casos coinciden con otras entidades relacionadas con variantes en *LMNA*, como HGPS, LDPF2, MAD, distrofia muscular de Emery-Dreifuss o miocardiopatía dilatada familiar, lo que sugiere que las entidades clínicas independientes son en realidad diferentes formas. Algunas variantes “missense” en heterocigosis y, generalmente *de novo*, en el gen *LMNA* dan lugar a otros subtipos de envejecimiento prematuro diferentes al HGPS clásico: son los denominados de presentación del mismo trastorno, modulado por factores desconocidos (endógenos y/o exógenos). Además, la misma variante puede causar diferentes características clínicas.

Por lo tanto, los síndromes progeroides atípicos (APS) constituyen un pequeño conjunto de trastornos debidos a variantes de sentido erróneo heterocigóticas en el gen *LMNA*, con un comienzo ligeramente retrasado de manifestaciones clínicas cuando se comparan con HGPS y MAD (Fig. 20) [Garg 2009, Guillín-Amarelle 2015]. Del mismo modo, los pacientes parecen vivir más tiempo, incluso más de 50 años [Motegi 2014].

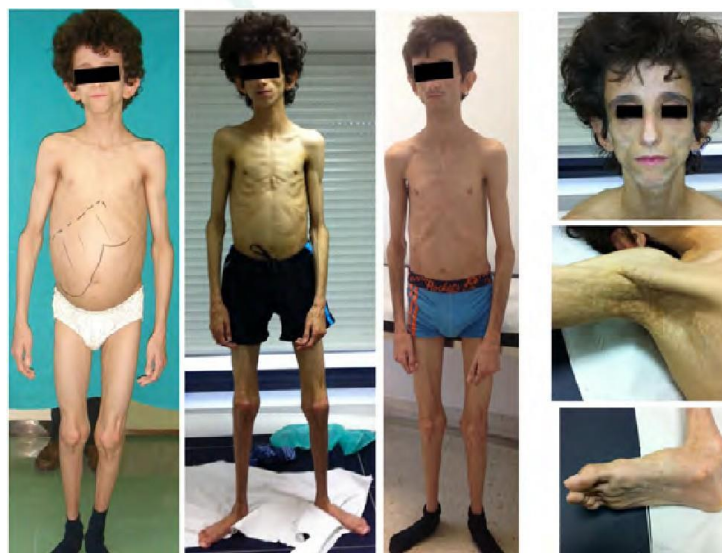

Figura 20. Paciente con síndrome progeroide atípico

Clínicamente son marcadamente heterogéneos, pero comparten varias características comunes con el resto de síndromes de envejecimiento prematuro, como el encanecimiento del cabello, sordera neurosensorial en algunos casos, piel esclerótica (Fig. 21) con lesiones leucomelanodérmicas (Fig. 22), rigidez articular, alopecia (a veces leve o ausente), mandíbula pequeña, implantación anormal de los dientes con apiñamiento, paladar ojival o nariz picuda [Csoka 2004, Doubaj 2012]. Sin embargo, a diferencia de los pacientes con MAD o HGPS, en APS la acroosteólisis está ausente o es leve, afectando sólo a las falanges distales, y lo mismo puede decirse de la hipoplasia clavicular [Garg 2009]. Curiosamente, a pesar de que los ciclos menstruales son normales, las mamas hipoplásicas son comunes en las mujeres con APS. El fallo ovárico prematuro ha sido reportado sólo en unos pocos casos [Garg 2009].

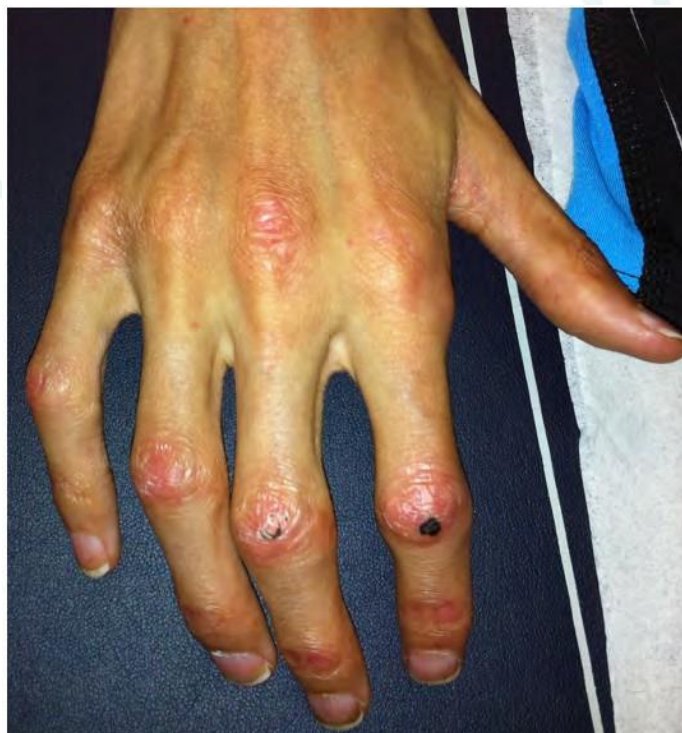

Figura 21. Lesiones esclerodermiformes en un paciente con síndrome progeroide atípico

A nivel cardiovascular son frecuentes las anomalías graves en las válvulas cardíacas, que incluyen la insuficiencia mitral, aórtica y, a veces, tricúspide, así como la estenosis aórtica. Los pacientes pueden tener que someterse a un trasplante cardíaco debido a una miocardiopatía dilatada [Hussain 2018]. En cuanto al tipo de lipodistrofia en APS, ésta puede ser generalizada (con o sin exceso de grasa visceral) o parcial, y estar acompañada de diabetes, hipertrigliceridemia y esteatosis hepática con hepatomegalia. Por lo general, las alteraciones metabólicas son peores que las observadas en HGPS o MAD y, llamativamente, la acantosis nigricans está ausente [Csoka 2004, Mory 2008].



Recientemente se ha informado de un síndrome de envejecimiento prematuro asociado a variantes en el codón 55 (exón 1) en el gen *LMNA* [Soria-Valles 2016]. El cuadro clínico de esta progeria neonatal atípica asociada a *LMNA*, reportada en tres niños, recapitula el de los de pacientes con HGPS y MAD. Sin embargo, los síntomas aparecen temprano en la vida, la lipodistrofia puede ser generalizada o parcial, y el pronóstico es pobre en relación con las apneas obstructivas asociadas con la retrognatia y el accidente cerebrovascular.

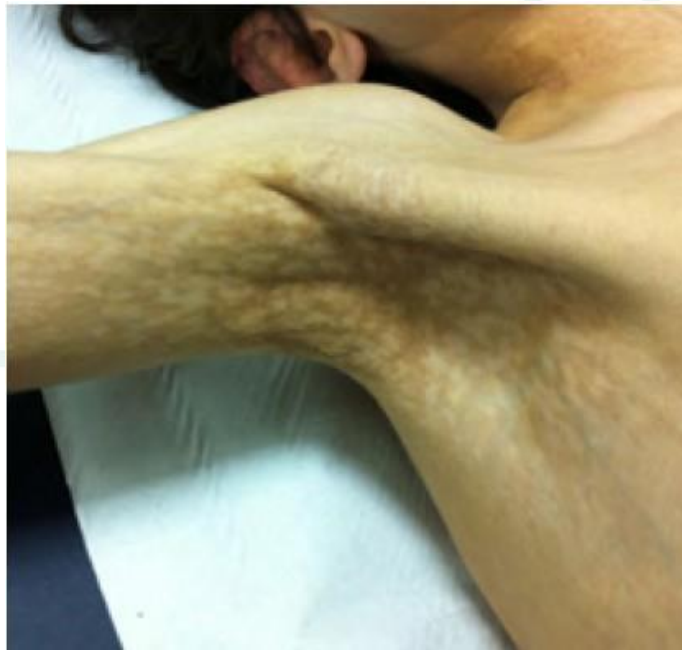

Figura 22. Máculas leucomelanodérmicas en un paciente con síndrome progeroide atípico

Por último, la miocardiopatía dilatada con hipogonadismo hipergonadotrópico es una forma atípica de inicio tardío de HGPS debido a variantes “missense” en el gen *LMNA* (A57P y L59R) (MIM: #212112) [McPherson 2009]. Se caracteriza por la presencia de miocardiopatía dilatada, insuficiencia ovárica temprana, lipodistrofia generalizada asociada con resistencia a la insulina y cambios progresivos faciales y esqueléticos (hipoplasia clavicular, baja densidad ósea). A diferencia de la forma clásica, los pacientes no sufren de acroosteólisis distal, alopecia, falla grave de crecimiento y aterosclerosis marcada. En este caso, la discapacidad intelectual puede estar presente (9-25%).

Síndrome MDPL

El MDPL (*mandibular hypoplasia, deafness, progeroid features, and lipodystrophy syndrome*) (MIM: #615381) es un trastorno autosómico dominante debido a variantes *de novo* en el gen *POLD1* caracterizado por hipoplasia mandibuloacral, sordera, manifestaciones progeroides, lipodistrofia generalizada e hipogonadismo masculino [Weedon



2013]. La enfermedad aparece en la primera infancia con crecimiento pobre y extremidades delgadas causadas por la pérdida de tejido adiposo subcutáneo. La sordera neurossensorial suele aparecer entre los 6 y 18 años de edad. Las características faciales incluyeron nariz aguileña, ojos prominentes, dientes apiñados y boca pequeña. Algunos pacientes tenían una pérdida más generalizada de grasa subcutánea, incluso en la cara y el cuello, que tiende a aumentar con la edad. La marcada disminución de la grasa subcutánea contrastó con un marcado aumento en el tejido adiposo visceral. Todos los individuos afectados tenían evidencia clínica y bioquímica de resistencia a la insulina, a pesar de tener valores bajos de IMC. Las características más variables incluyeron hepatomegalia, telangiectasias, esclerodermia, atrofia cutánea y cataratas, así como contracturas de ligamentos, osteoporosis, cifosis/escoliosis, masa muscular reducida en las extremidades, hipogonadismo y testículos no descendidos en los hombres. Muchas de estas características son una reminiscencia la displasia mandibuloacral, aunque en estos pacientes no se objetivó acroosteólisis, hipoplasia clavicular o cabello escaso [Shastry 2010].

Síndrome de Marfan con lipodistrofia semejante al síndrome progeroide neonatal

Se trata de un cuadro autosómico dominante (MIM: #616914) debido a variantes *de novo* en el gen *FBN1* [O'Neill 2007, Graul-Neumann 2010, Takenouchi 2013, Passarge 2016].

La lipoatrofia ya se manifiesta al nacimiento y es generalizada. Esta pérdida generalizada de grasa subcutánea es similar a la LCG, aunque en algunos pacientes el patrón consistió en una disminución de la grasa subcutánea en la región paravertebral, el área glútea lateral, la cara y la parte distal de las extremidades distales, con una marcada disminución de la grasa intraabdominal e intermuscular. Además, a diferencia de la CGL que está asociada con la hipertrofia muscular, estos pacientes también tienen pérdida concomitante de masa muscular que puede contribuir a su aspecto de extrema delgadez. Así mismo también se observan venas prominentes, posiblemente debido a la hipoplasia de la dermis.

Ya al nacimiento los pacientes presentan una apariencia progeroide, con frente prominente, escafocefalia con la fontanela anterior abierta, nariz afilada, paladar alto y estrecho y retrognatia, baja implantación de los pabellones auriculares, brazos y piernas largas, aracnodactilia y artrogriposis, especialmente en las extremidades inferiores. Así mismo presentan proptosis y pectus excavatum, así como miopía grave bilateral. La postura es ligeramente cifótica sin escoliosis, con omóplatos alados. Hubo una leve hiperextensibilidad de las articulaciones de los dedos.

No se constataron anomalías metabólicas importantes, salvo una hipertrigliceridemia leve a moderada que suele ser transitoria, hiperinsulinemia con glucosa plasmática en ayunas normal y una hemoglobina A1c normal. Estos pacientes no presentaron signos



de hígado graso, esplenomegalia, aterosclerosis u ovarios poliquísticos. El desarrollo mental y motor están dentro límites normales.

Los signos clínicos asociados de síndrome de Marfan son variables. Mientras que la hiperextensibilidad articular, la aracnodactilia y la miopía grave son frecuentes, otros signos como la ectopia lentis, la dilatación del cayado aórtico, el prolapso mitral, y la ectasia dural lumbosacra sólo están presentes en algunos pacientes.

Síndrome de Cockayne

El síndrome de Cockayne (MIM: #216400, #133540) es un trastorno multisistémico del desarrollo, con fenotipo clínico no homogéneo [Nance 1992] y se considera una progeria, y muchas de las características clínicas, incluida la neurodegeneración de aparición temprana que resulta en retraso mental, y la apariencia de la piel se asemejan al envejecimiento acelerado. Este cuadro autosómico recesivo es debido a variantes bialélicas en los genes *ERCC6* o *ERCC8* [Licht 2003, Henning 1995]. Se debe sospechar este diagnóstico en cualquier niño con falla de crecimiento posnatal, microcefalia y dos de las siguientes características: manos y pies persistentemente fríos, sordera bilateral, sensibilidad aumentada a la luz solar, contracturas articulares, pérdida progresiva de grasa corporal, cataratas o características faciales características. La edad promedio al momento de la muerte fue de 8.4 años, generalmente debida a una neurodegeneración progresiva.

Los pacientes pueden presentar retinopatía progresiva, atrofia del disco óptico, pupilas mióticas o disminución de lagrimeo; caries dental; una apariencia física característica, la del "enanismo caquéctico", con una postura característica en el paciente ambulatorio.

Los hallazgos menos comunes incluyen hipertensión, disfunción renal, hepatomegalia y/o elevación de transaminasas séricas, testículos no descendidos y anhidrosis.

Síndrome de Keppen-Lubinsky

Este síndrome es un cuadro autosómico recesivo causado por variantes bialélicas en el gen *KCNJ6* [Masotti 2015] asociado a lipodistrofia generalizada (MIM: #614098).

Estos pacientes presentan retraso grave del desarrollo, discapacidad intelectual, hipertonía, hiperreflexia, crecimiento por debajo del quinto percentil a los 6-9 meses, microcefalia, grandes ojos prominentes, puente nasal estrecho, un labio superior en tienda, paladar ojival, boca abierta, piel adherida y un aspecto envejecido.

Síndrome de Ruijs-Aalfs

El síndrome de Ruijs-Aalfs (MIM: #616200) es un trastorno autosómico recesivo causado por variantes bialélicas en el gen *SPRTN* [Lessel 2014].



Estos pacientes presentan retraso del crecimiento, talla baja, lipodistrofia, atrofia muscular, signos de envejecimiento prematuro y fallecen antes de los 20 años a consecuencia de hepatocarcinoma. Entre los signos clínicos destacan: cataratas, encanecimiento prematuro, ojos pequeños, nariz bulbosa con puente nasal alto, labio superior pequeño, y anomalías esqueléticas: micrognatia, diámetro frontotemporal pequeño, hombros caídos, cifoesciosis, pectus excavatum leve, contracturas bilaterales moderadas de ambos codos, clinodactilia bilateral y pies planos.

13.2 Progerias asociadas a lipoatrofia parcial

Displasia mandíbulo-acral tipo A

Displasia mandibuloacral tipo A (MADA, MIM: #248370) es un trastorno autosómico recesivo muy raro (homocigoto o heterocigoto compuesto) debido a variantes en el gen *LMNA*.

El MADA se identifica entre la niñez y la pubertad (promedio 5 años) por baja estatura y características fenotípicas particulares: nariz puntiaguda, paladar ojival, cabelludo escaso, anomalías craneofaciales como mandíbula hipoplásica y apiñamiento dental, displasia clavicular, osteoporosis, osteólisis progresiva de huesos distales, suturas craneales persistentemente anchas, múltiples huesos wormianos, pigmentación anómala de la piel y rigidez articular. Curiosamente, en la osteólisis con los años, puede extenderse a otras regiones del esqueleto, como los codos [Young 1971, Novelli 2002, Kosho 2007, Guglielmi 2010].

El patrón de lipodistrofia es parcial y se asocia con una resistencia extrema a la insulina y un marcado hipermetabolismo [Freidenberg 1992]. Los pacientes muestran tolerancia a la glucosa normal, pero puede haber hiperinsulinemia posprandial y en ayunas e hipertrigliceridemia con niveles bajos de HDL. Además, se ha observado una disfunción adrenal cortical prematura en algunos casos, como ocurre en el envejecimiento normal [Ng 2000].

Síndrome de Werner

El síndrome de Werner [Yu 1996] (MIM: #277700) se produce por variante homocigótica o heterocigota compuesta en el gen *RECQL2*, que codifica una exonucleasa nuclear.

El fenotipo típico de este trastorno comienza progresivamente en la primera o segunda décadas de la vida, por lo que el síndrome de Werner puede considerarse un síndrome progeroide de aparición tardía [Hegele 2007]. Los pacientes presentan estatura baja, cara de pájaro con nariz picuda, voz aguda, cataratas, encanecimiento prematuro, signos cutáneos de esclerodermia y osteoporosis. Además, estos pacientes presentan lipodistrofia que afecta la cara y las extremidades, con el tronco robusto, asociada con



resistencia a la insulina y diabetes, hipogonadismo (atrofia gonadal), atrofia muscular de las extremidades, calcificación de los vasos sanguíneos, demencia senil y muerte prematura (3^a-4^a década) relacionado con enfermedades cardiovasculares o cáncer. La malignidad es frecuente en estos pacientes (10%) [Goto 1996], con cánceres no epiteliales (osteosarcoma, sarcoma de tejidos blandos, melanoma) más frecuentes que en la población general.

Síndrome SHORT

SHORT (MIM: #269880) es el acrónimo de S = estatura; H = hiperextensibilidad de las articulaciones o hernia (inguinal) o ambas; O = depresión ocular; R = anomalía de Rieger; T = retraso de la dentición. En este síndrome autosómico dominante, la lipodistrofia no progresiva se manifiesta principalmente por la falta de grasa subcutánea en la cara, el tórax y las extremidades superiores, respetando las piernas, la estatura delgada generalizada y, a veces, la pérdida local de grasa que da lugar a pequeños hoyos cutáneos en el codos o nalgas [Koenig 2003]. Todos los pacientes presentaron una estatura relativamente baja en comparación con sus familias. Otras características son cara triangular, frente prominente, ojos hundidos, hipoplasia o alas nasales delgadas, mentón pequeño y pabellones auriculares grandes. La hipoplasia del tercio medio facial da a los pacientes la impresión de prognatismo aparente a pesar de la micrognatia. Presentan también retraso en la edad ósea e hipotricosis [Aarskog 1983]. La piel delgada y arrugada y las venas fácilmente visibles intensifican la impresión progeoidea [Koenig 2003]. La anomalía de Rieger puede manifestarse al nacer con glaucoma congénito y córnea nublada o la ausencia total del estroma del iris. A pesar de los retrasos en el habla en la infancia, el estado mental parece ser normal o levemente inferior al normal [Gorlin 1975]. El trastorno está causado por una variante heterocigótica en el gen *PIK3R1* [Thauvin-Robinet 2013].

Metabólicamente pueden presentar diabetes mellitus no cetósica con resistencia a la insulina [Aarskog 1983, Schwingshandl 1993, Avila 2016].

En 2008 Reardon y Temple describieron 2 pacientes nefrocalcinosis en la infancia y también mostraron un aumento de calcio sérico y urinario, postulando que el metabolismo alterado del calcio puede ser una característica del síndrome SHORT.

En 2016, Avila et al. después de examinar las características clínicas de 32 pacientes diagnosticados e SHORT concluyeron que las características principales del trastorno incluyen la lipoatrofia y resistencia a la insulina, y que las características menores del síndrome SHORT deben incluir retraso en la dentición, piel arrugada, retraso del habla, sordera neurosensorial, hiperextensibilidad de las articulaciones y hernia inguinal.



Síndrome de Bloom

El síndrome de Bloom (MIM: #210900) es un trastorno pediátrico autosómico recesivo causado por mutaciones en *RECQL3*, que codifica RecQ helicasa [Ellis 1995]. Este síndrome se caracteriza por deficiencia de crecimiento, telangiectasia, pigmentación de la piel alterada, fotosensibilidad, hipertrichosis, polidactilia, predisposición a la malignidad e inestabilidad cromosómica. La lipodistrofia afecta a las extremidades y el abdomen. La diabetes puede estar presente.

Fontaine Progeroid Syndrome

El síndrome progeroide de Fontaine [Fontaine 1977] es un trastorno autosómico dominante debido a variantes en el gen *SLC25A24* [Ehmke 2017] (MIM: #612289). Probablemente se trate de la misma entidad que el síndrome progeroide de Petty.

Estos pacientes presentan un retraso del crecimiento prenatal y postnatal; una apariencia envejecida caracterizada por la disminución de la grasa subcutánea, la piel arrugada y las venas prominentes; una fontanela anterior grande, un patrón anormal de pelo en el cuero cabelludo, dismorfismos faciales similares (por ejemplo, cara triangular, cresta nasal convexa y orejas hundidas) y uñas pequeñas y falanges distales, especialmente en los lados cubital y peroneo. Además, dos individuos tuvieron craneosinostosis [Writzl 2017]. La mayoría tienen una muerte prematura.

Síndrome progeroide neonatal

Este trastorno, también conocido como síndrome de Wiedemann-Rautenstrauch, sigue un patrón de herencia autosómica recesiva. Se desconoce su base molecular, aunque se ha sugerido que el síndrome puede ser causado por un funcionamiento alterado de la subunidad A de la ARN polimerasa III (*POLR3A*) [Paolacci 2017]. Los niños afectados se caracterizan por retraso del crecimiento intrauterino, retraso del crecimiento, baja estatura, apariencia progeroide con deformidades craneales, hipotonía, deterioro mental variable y muerte en la infancia [Hegele 2007]. La lipodistrofia es casi generalizada, y en algunos casos se ha informado una acumulación paradójica de grasa alrededor de las nalgas y el área anogenital y en los flancos [Arboleda 1997, O'Neill 2007]. Recientemente [Garg 2015], se notificaron dos variantes en el gen *CAV1* en dos pacientes con algunas características parecidas al síndrome progeroide neonatal pero con mayor supervivencia.

14. SÍNDROMES AUTOINFLAMATORIOS

Los síndromes autoinflamatorios que causan lipodistrofia incluyen el síndrome de Nakajo-Nishimura; JMP: contracturas articulares, atrofia muscular, anemia microcítica y síndrome de lipodistrofia inducida por paniculitis; y dermatosis neutrofílica atípica cróni-



ca con lipodistrofia y síndrome de temperatura elevada (CANDLE). Estos trastornos comienzan en la infancia y la lipodistrofia puede ser generalizada o parcial, afectando a la cara y las extremidades. Todos son trastornos recesivos relacionados con mutaciones en genes que codifican proteínas que son esenciales para la maduración y el ensamblaje de las subunidades proteasómicas [Agarwal 2010, Arima 2011, Kluk 2014].

El síndrome de Nakajo-Nishimura es una enfermedad inflamatoria que incluye atrofia lipomuscular y contracturas articulares [Arima 2011]. Tal como indica su nombre, el síndrome de JMP se caracteriza por contracturas articulares, atrofia muscular, anemia microcítica y lipodistrofia inducida por paniculitis [Garg 2010]. Otras características incluyen fiebre intermitente, hipergammaglobulinemia, aumento de la velocidad de sedimentación, hepatoesplenomegalia y calcificación de los ganglios basales. En el síndrome CANDLE, los pacientes presentan fiebre recurrente en la infancia y placas anulares violáceas en los párpados y los labios, evolucionando durante la infancia a una pérdida de grasa subcutánea en la cara y las extremidades superiores. Los pacientes también tienen hepatoesplenomegalia, artralgias, anemia microcítica, aumento de la velocidad de sedimentación y calcificaciones en los ganglios basales [Torrelo 2010].

15. LIPODISTROFIAS LOCALIZADAS

Estas formas de lipodistrofia se caracterizan por la pérdida de grasa subcutánea en un área pequeña del cuerpo, en contraste con las formas de lipodistrofia generalizadas o parciales (pero no locales) descritas anteriormente.

Lipodistrofia localizada causada por fármacos

Se han notificado reacciones anormales en la grasa subcutánea a medicamentos, principalmente inyección de insulina en pacientes con diabetes [Radermecker 2007]. La insulina inyectada puede causar lipohipertrofia (un desarrollo lipomatoso secundario al efecto lipogénico de la insulina) o lipoatrofia, que se considera un efecto secundario inmunológico adverso de la acción de la insulina [Peteiro-González 2011]. La lipoatrofia inducida por inyección de insulina ocurre típicamente en niños y pacientes diabéticos tipo 1 jóvenes (Fig. 23). La lipoatrofia se está volviendo progresivamente poco común con la disponibilidad de análogos de insulina más nuevos, mientras que la lipohipertrofia sigue siendo prevalente [Hussein 2007]. Además, se ha informado que el pegvisomant inyectado, un antagonista de la hormona del crecimiento que se usa para tratar la acromegalia, causa lipohipertrofia en la pared abdominal, en el sitio de las inyecciones, en algunos pacientes [Bonert, 2008]. Estas lipoatrofias primarias localizadas generalmente se resuelven espontáneamente y no se asocian con trastornos sistémicos. La educación de los pacientes sobre los sitios de inyección rotativa y el cambio del área de inyección parece ser la más beneficiosa para evitar la lipodistrofia local como consecuencia de las inyecciones de insulina o pegvisomant en los pacientes afectados. La



lipoatrofia subcutánea localizada también es un efecto adverso frecuente de la inyección repetida de corticosteroides intramusculares (Hamidou et al., 1991; Avilés-Izquierdo et al., 2006) y también se resuelve espontáneamente, aunque el tratamiento cosmético con ácido poli-L-láctico (Brodell y Marchese Johnson, 2014) o rellenos de ácido hialurónico [Di Gregorio, 2016] han sido reportados.

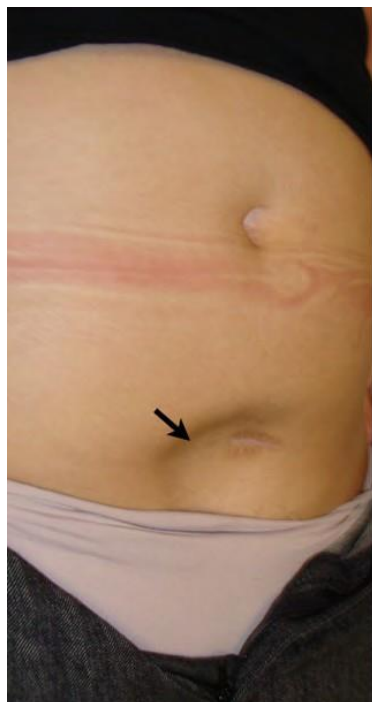

Figura 23. Lipoatrofia localizada secundaria a la inyección de insulina.

Lipoatrofia semicircular

La lipoatrofia semicircular es una entidad infrecuente caracterizada por depresiones semicirculares del tejido adiposo subcutáneo en los aspectos anterolaterales de los muslos [Hodak 1990]. Afecta principalmente a los trabajadores de oficina y se considera una enfermedad profesional. La piel y los músculos subyacentes permanecen intactos. Se desconoce el origen de esta peculiar forma de lipoatrofia, pero se han propuesto microtraumatismos mecánicos repetidos y presión localizada sobre los muslos afectados, e incluso campos electromagnéticos [Linares-García 2015], aunque esta última parece poco plausible. Los informes de atrofia semicircular involucran principalmente a mujeres, y se ha propuesto que la constitución anatómica adiposa de los muslos de las mujeres predispone a que una presión mecánica persistente origine una circulación deteriorada relativa en un tejido perfundido e induzca el desarrollo de este tipo de lipoatrofia [Herane 2007]. Estudios recientes afirman que evitar la exposición a la presión mecánica (bordes de la mesa de oficina) mejora la incidencia de nuevos casos, así como la recuperación de las personas afectadas [Reinoso-Barbero 2013].



Lipodistrofia centrífuga

La lipodistrofia centrífuga ("lipodistrofia centrífuga abdominalis infantil") es una forma localizada de lipodistrofia que afecta a los niños pequeños. La mayoría de los pacientes son japoneses, coreanos o chinos, aunque se han notificado algunos casos de pacientes caucásicos [Imamura, 2012]. Los pacientes generalmente desarrollan lesiones deprimidas, con pérdida de tejido adiposo subcutáneo, durante los primeros 3-4 años de vida en la ingle o la axila, a menudo rodeados de un ligero aspecto eritematoso. Las lesiones deprimidas se extienden centrífugamente para afectar las paredes abdominales o torácicas. En la mayoría de los casos, dicha extensión cesa espontáneamente después de unos años y la mayoría de los pacientes muestran una mejoría espontánea después del cese de la extensión antes de llegar a la edad adulta. La etiopatología de esta alteración es desconocida.

Lipodistrofia asociada a paniculitis

Esta es una condición rara, también llamada paniculitis lipoatrófica y paniculitis lipoatrófica anular de los tobillos [Shen 2010, Corredera 2011], en la que a la lipoatrofia local permanente en niños se asocia paniculitis inflamatoria [Peters 1980]. En los pacientes, a menudo se observan bandas circunferenciales de lipoatrofia en los brazos y las piernas. Las causas de esta enfermedad son desconocidas, pero se ha asociado con fenómenos autoinmunes. Se ha formulado la hipótesis de que las señales inflamatorias surgen localmente de los adipocitos diana de la paniculitis y promueven la lipoatrofia [Levy 2017].

16. MANEJO Y SEGUIMIENTO DE LOS PACIENTES CON LIPODISTROFIA

Distinguir la lipodistrofia genética de la adquirida [Brown 2016]

El análisis del pedigrí puede sugerir lipodistrofia genética versus adquirida. La revisión de fotografías de la infancia podría permitir distinguir las LCG de la LGA, ya que los bebés típicamente muestran ausencia de grasa en la LCG tipos 1 y 2 mientras que la grasa es normal en LGA. No obstante, ha habido casos de LGA con pérdida de grasa durante los primeros meses de vida [Misra 2003]. Los pacientes con LGA carecen de antecedentes familiares, pero pueden confundirse con cualquier tipo de lipodistrofia genética, especialmente las causadas por variantes genéticas *de novo*. La presencia de signos sugestivos de envejecimiento prematuro (Tabla 4) debe orientar a una causa genética.

La presencia de enfermedades autoinmunes (miositis, diabetes tipo 1, hepatitis autoinmune y otras) [Garg 2004, Misra 2004, Pope 2006, Savage 2009, Safar Zadeh 2013] aumenta la sospecha de lipodistrofia adquirida. En la LPA, unas concentraciones bajas



de complemento C3, las presencia del C3NeF, proteinuria o GNMP comprobada por biopsia respaldarían el diagnóstico.

Estudios genéticos

El genotipado puede incluir una secuencia de genes candidatos limitada, un panel de genes candidatos o la secuenciación completa del exoma/genoma. En España, el Sistema Nacional de Salud permite realizar los estudios genéticos a través del **Centro Nacional de Genotipado (CeGen)** (www.usc.es/cegen). El CeGen es una plataforma tecnológica creada en el año 2003 y que actualmente forma parte de la Plataforma en Red de Recursos Biomoleculares y Bioinformáticos (PRB3) del Instituto de Salud Carlos III (ISCIII) (CeGen-ISCIII). El CeGen-ISCIII está formado por dos nodos de genotipado, ubicados en la Universidad de Santiago de Compostela (www.xenomica.eu) y en el Centro Nacional de Investigaciones Oncológicas (Madrid). Fruto de la colaboración entre la Unidad de Lipodistrofias del Servicio de Endocrinología y Nutrición del Complejo Hospitalario Universitario de Santiago de Compostela y la Fundación Galega de Medicina Xenómica se desarrolló un panel NGS que incluye 25 genes involucrados en la etiología de las lipodistrofias congénitas (Tabla 5). Dado que existe una fuerte evidencia de loci adicionales para lipodistrofias genéticas, unas pruebas negativas no descartan una condición genética.

Consejo genético y detección de miembros de la familia

El consejo genético debe tener en cuenta que la comprensión actual de la historia natural de las lipodistrofias genéticas es incompleta. En los pedigríes afectados, se debe considerar el asesoramiento preconcepcional con pruebas genéticas para detectar el estado de portador.

En aquellos individuos portadores tanto de variantes dominantes como recesivas que deseen procrear se les debe informar de la posibilidad en España de realizar diagnóstico preimplantacional. De igual manera, las mujeres embarazadas, portadoras o enfermas, tienen la posibilidad de conocer si su descendencia padecerá dicho trastorno y, en su caso, se les debe informar de su derecho a la interrupción voluntaria del embarazo.

El diagnóstico clínico de lipodistrofia puede ser difícil en hombres [Garg 2000], y algunos genotipos se asocian con fenotipos de lipodistrofia leve [Savage 2004, Decaudain 2007]. La detección genética de los miembros de la familia puede ayudar a identificar a las personas con fenotipos sutiles. La detección genética puede ser particularmente importante para familias con mutaciones específicas de *LMNA* asociadas con miocardiopatía y arritmia o en *BSCL2* con riesgo de encefalopatía de Celia.



Tabla 5. Lista de genes incluidos en el Panel de Lipodistrofias de la Fundación Galega de Medicina Xenómica

ADRA2A
AGPAT2
AKT2
BANF1
BLM
BSCL2
CAV1
CIDEC
ERCC6
ERCC8
FBN1
KCNJ6
LIPE
LMNA
MFN2
PCYT1A
PIK3R1
PLIN1
POLD1
PPARG
PSMB8
PTRF
WRN
SPRTN
ZMPSTE24

Estudio de las comorbilidades

Los niveles de evidencia científica se basan en los criterios de la American Heart Association [Gibbons 2003] (Tabla 6).



Tabla 6. Sistema de evaluación de evidencia de la American Heart Association

Clasificación
I: La intervención es útil y efectiva
Ila: el peso de la evidencia/opinión está a favor de la utilidad/eficacia
IIb: Utilidad/eficacia está menos bien establecida por la evidencia/opinión
III: La intervención no es útil/efectiva y puede ser perjudicial
Nivel de evidencia
A: evidencia suficiente procedente de múltiples ensayos aleatorios
B: evidencia limitada de un único ensayo aleatorizado u otros no aleatorizado
C: basada en la opinión de expertos, estudios de casos o estándares de cuidado

Todos los pacientes deberían someterse a exámenes de detección de diabetes, dislipidemia, EHNA, disfunción cardiovascular y reproductiva. Debido a que los pacientes con LPA tienen un bajo riesgo de complicaciones metabólicas, el juicio clínico debe guiar la evaluación del seguimiento. El cribado de las comorbilidades específicas de todos los subtipos de lipodistrofia individuales no se trata extensamente aquí.

Diabetes mellitus

1. La detección de diabetes debe realizarse anualmente (Clase IIa, Nivel C)

La detección de diabetes debe seguir las pautas de la American Diabetes Association (glucemia plasmática en ayunas, prueba de tolerancia oral a la glucosa (TTOG) o hemoglobina A1c). Los pacientes con LGA pueden desarrollar diabetes mellitus tipo 1 además de resistencia a la insulina [Park 2008]; la medición de autoanticuerpos puede aclarar el diagnóstico.

Dislipidemia

1. Los triglicéridos deberían medirse al menos una vez al año, o antes si aparece dolor abdominal o xantomas eruptivos. (Clase I, Nivel C)
2. Un perfil lipídico en ayunas (10-12 horas) (colesterol total, LDL-colesterol, HDL-colesterol, triglicéridos) debería obtenerse en el momento del diagnóstico y anualmente después de los 10 años. (Clase IIa, Nivel C)

Hepatopatía

1. La alanina aminotransferasa (ALT) y la aspartato aminotransferasa (AST) deberían medirse anualmente. (Clase IIa, Nivel C)



2. Una ecografía hepática debería realizarse en el momento del diagnóstico, y luego según criterio facultativo. (Clase IIa, Nivel C)
3. La biopsia hepática debería realizarse según criterio facultativo. (Clase IIa, Nivel C)

Además de la exploración física, la ecografía y la elastografía hepáticas son útiles para calcular el tamaño del hígado y del bazo, la gravedad de la esteatosis y la fibrosis y la existencia de hipertensión portal. Los pacientes con LCG tipo 2 tienen un alto riesgo de cirrosis precoz, y aquellos con LGA pueden desarrollar hepatitis autoinmune además de EHNA [Safar Zadeh 2013].

Trastornos reproductivos

1. Los esteroides gonadales, las gonadotropinas y la ecografía pélvica deberían realizarse según criterio facultativo. (Clase IIa, Nivel C)
2. El estadiaje puberal se debe realizar anualmente en niños. (Clase IIa, Nivel C)

La adrenarquia temprana, la pubertad precoz o el hipogonadismo central podrían ocurrir en niños con lipodistrofia generalizada. La oligo/amenorrea, la disminución de la fertilidad y el SOP son comunes en las mujeres lipodistróficas.

Enfermedad cardíaca

1. La presión arterial debería medirse al menos una vez al año. (Clase I, Nivel C)
2. Un electrocardiograma y un ecocardiograma se deberían realizar anualmente en la LCG y en los trastornos progeroides al momento del diagnóstico y según criterio facultativo en la LDPF y en la LGA. (Clase IIa, Nivel C)
3. La evaluación de la cardiopatía isquémica y la monitorización del ritmo deberían considerarse en pacientes con trastornos progeroides y en la LDPF tipo 2 con miocardiopatía. (Clase IIa, Nivel C)

La hipertensión es común [Brown 2015] incluso en niños. Los pacientes con LCG tipo 4, con síndromes progeroides atípicos o con LDPF tipo 2 pueden presentar anomalías cardíacas que incluyen cardiopatía isquémica, miocardiopatía, arritmias y muerte súbita [Rheuban 1986, Bhayana 2002, Caux 2003, Decaudain 2007, Araujo-Vilar 2008, Khalife 2008, Ben Turkia 2009, Lupsa 2010, Debray 2013, Andre 2015].

Nefropatía

1. Se debería cuantificar anualmente la proteinuria bien como albuminuria en orina de 24 horas o como cociente albúmina/creatinina. (Clase IIa, Nivel C)

La proteinuria es común [Javor 2004]. Una biopsia renal debería realizarse según criterio facultativo, y la patología puede incluir nefropatía diabética, glomeruloesclerosis segmentaria focal (especialmente en la LCG) [Javor 2004] o GNMP (especialmente en LPA) [Misra 2004].



Cáncer

Los linfomas, particularmente el linfoma periférico de células T, se pueden presentar en la LGA, con una prevalencia del 7% [Misra 2003, Brown 2015b]. Si bien no se ha consensuado un cribado a este respecto, parece razonable que incluyera un examen anual de la piel y los ganglios linfáticos. Se ha informado que la lipodistrofia generalizada es una manifestación paraneoplásica del astrocitoma pilocítico en tres niños que recuperaron la grasa corporal después de la terapia contra este tumor [Patni 2015]. Por tanto, los facultativos debían considerar la detección de tumores cerebrales en niños que presentan LGA idiopática o LCG atípica. Ciertos síndromes progeoides (p.e., síndrome de Bloom y Werner) se asocian con un mayor riesgo de malignidad.

17. TRATAMIENTO

Consideraciones generales

Las bases del tratamiento de las lipodistrofias están recogidas en la Guía Multisociedad para el Diagnóstico y Tratamiento de las Lipodistrofias [Brown 2016] publicadas en 2016 en el J Clin Endo Metab. Los niveles de evidencia científica se basan en los criterios de la American Heart Association [Gibbons 2003] (Tabla 6).

Las lipodistrofias son enfermedades progresivas y potencialmente mortales. Actualmente, **no hay cura para la lipodistrofia**, y no hay un tratamiento que pueda regenerar el tejido adiposo. Las comorbilidades metabólicas deben tratarse para manejar las complicaciones de la enfermedad a corto y largo plazo.

Dieta [Brown 2016]

1. La mayoría de los pacientes deberían seguir dietas con una composición equilibrada de macronutrientes. (Clase IIa, Nivel C)
2. Las dietas hipocalóricas mejoran las anomalías metabólicas y pueden ser apropiadas en los adultos. (Clase I, Nivel C)
3. Las dietas con muy bajo contenido en grasa se deben usar en la pancreatitis aguda inducida por hiperquilomicronemia. (Clase I, Nivel C)
4. Se debe consultar a un endocrinólogo en caso de necesidades dietéticas especiales, particularmente en bebés y niños pequeños. **Debe evitarse la sobrealimentación.** (Clase IIa, Nivel C)
5. Las fórmulas oleosas de triglicéridos de cadena media (MCT) pueden proporcionar energía y reducir los triglicéridos en los bebés. (Clase IIa, Nivel C)

La piedra angular de la terapia para las complicaciones metabólicas de las lipodistrofias es la dieta. Los estudios de dietas específicas en lipodistrofia son insuficientes, y las recomendaciones se basan en la escasa literatura y en la experiencia clínica.



Los pacientes con lipodistrofia, especialmente en las formas generalizadas, son típicamente hiperfágicos debido a la deficiencia de leptina. Las dietas restringidas en energía en adolescentes y adultos reducen los triglicéridos y la glucosa [Robbins 1979], pero es difícil lograr la restricción dietética. La restricción de alimentos para controlar las complicaciones metabólicas debe equilibrarse con los requisitos de crecimiento en los niños. **La sobrealimentación para lograr un peso normal puede empeorar las complicaciones metabólicas y la esteatosis hepática.** La evaluación del peso por talla y el índice de masa corporal (IMC) en comparación con los datos de crecimiento de referencia no es apropiada porque la composición corporal es atípica. Un bajo peso para la longitud o IMC sería aceptable siempre que se mantenga el crecimiento lineal.

Los pacientes deben seguir una dieta con 50-60% de carbohidratos, 20-30% de grasas y 20% de proteínas. Los azúcares simples deberían restringirse, siendo preferibles los carbohidratos complejos con alto contenido en fibra, distribuidos uniformemente entre comidas y refrigerios y consumidos en combinación con proteínas y/o grasas. La grasa dietética debería ser principalmente grasas mono-insaturadas y ácidos grasos omega-3 de cadena larga. En niños extremadamente hipertriglicéridémicos, las fórmulas basadas en MCT puede ser beneficiosas [Glueck 1977, Wilson 1983]. Durante la pancreatitis aguda, debe usarse el reposo intestinal seguido de una dieta con muy poca grasa (20 g).

Ejercicio físico [Brown 2016]

1. Los pacientes con lipodistrofia deben ser animados a hacer ejercicio en ausencia de contraindicaciones específicas. (Clase IIa, Nivel C)
2. Los pacientes con subtipos de lipodistrofia predispuestos a miocardiopatía deben someterse a una evaluación cardíaca antes de iniciar un régimen de ejercicio. (Clase III, Nivel C)

Las personas con lipodistrofia que realizan ejercicio intenso tienen una mejoría en las complicaciones metabólicas. La mayoría de los pacientes deben ser animados a estar físicamente activos. Sin embargo, se debe evitar el ejercicio extenuante en pacientes con miocardiopatía. Se deben evitar los deportes de contacto en pacientes con hepatosplenomegalia grave y en pacientes con LCG con lesiones óseas líticas.

Leptina recombinante humana (Metreleptin) [Brown 2016]

De acuerdo con la Guía Multisociedad para el Diagnóstico y Tratamiento de las Lipodistrofias, Metreleptin está indicada:

1. En la lipodistrofia generalizada, metreleptin (**con dieta**) es un tratamiento de primera línea para las anomalías metabólicas y endocrinas (Clase I, Nivel B), y se podría considerar para la prevención de estas comorbilidades en los niños. (Clase IIb, Nivel C)



2. Metreleptin se puede considerar en pacientes hipoleptinémicos (leptina <4 ng/mL) con lipodistrofia parcial y trastornos metabólicos graves (HbA1c >8% y/o triglicéridos >500 mg/dL). (Clase IIb, Nivel B)

Actualmente, Metreleptin (metionil-leptina recombinante humana) es el único medicamento aprobado específicamente para la lipodistrofia. Está aprobado en los EE. UU. como complemento de la dieta para el tratamiento de las complicaciones metabólicas en pacientes con lipodistrofia generalizada

(www.accessdata.fda.gov/drugsatfda_docs/label/2015/125390s010lbl.pdf)

En Japón está aprobado tanto para la lipodistrofia generalizada como parcial.

(www.shionogi.co.jp/en/company/news/2013/pmrltj0000000ufd-att/e_130325.pdf)

En 2018 la Agencia Europea del Medicamento aprobó el uso de Metreleptin en adultos y niños mayores de 2 años con lipodistrofia generalizada (síndrome de Berardinelli-Seip y síndrome de Lawrence); y en adultos y niños mayores de 12 años con lipodistrofia parcial (incluido el síndrome de Barraquer-Simons), cuando los tratamientos estándar han fallado

(www.ema.europa.eu/ema/index.jsp?curl=pages/medicines/human/medicines/004218/human_med_002251.jsp&mid=WC0b01ac058001d124)

En la Tabla 7 se aporta un algoritmo de dosificación [Meehan 2016]. Los ajustes de dosis deben hacerse en respuesta a los parámetros metabólicos y al cambio de peso, con una evaluación clínica y de laboratorio realizada cada 3-6 meses.

Tabla 7. Dosis recomendada de Metreleptin

Peso de referencia	Dosis diaria inicial (volumen de inyección)	Ajuste de dosis (volumen de inyección)	Dosis diaria máxima (volumen de inyección)
Mujeres y hombres ≤40 kg	0,06 mg/kg (0,012 ml/kg)	0,02 mg/kg (0,004 ml/kg)	0,13 mg/kg (0,026 ml/kg)
Hombres >40 kg	2,5 mg (0,5 ml)	De 1,25 mg (0,25 ml) a 2,5 mg (0,5 ml)	10 mg (2 ml)
Mujeres >40 kg	5 mg (1 ml)	De 1,25 mg (0,25 ml) a 2,5 mg (0,5 ml)	10 mg (2 ml)

Metreleptin en la lipodistrofia generalizada

Metreleptin disminuye la hiperfagia [Oral 2002, Moran 2004, McDuffie 2004, Musso 2005, Ebihara 2007], lo que con frecuencia conduce a la pérdida de peso. La ingesta reducida de alimentos es al menos parcialmente responsable de muchas de las mejo-



ras metabólicas. Si se produce una pérdida de peso excesiva, la dosis de Metreleptin debe reducirse [Meehan 2016].

Metreleptin mejoró notablemente la glucosa en ayunas desde la primera semana [Ebihara 2007] y redujo la HbA1c en un 2% después de un año [Diker-Cohen 2015]. Para reducir el riesgo de hipoglucemia se recomienda una monitorización frecuente de la glucosa. Los facultativos deben considerar reducir las dosis de insulina en un 50% con el inicio del tratamiento con metreleptin en pacientes con diabetes bien controlada. Muchos pacientes jóvenes con LCG pueden suspender la insulina [Diker-Cohen 2015]. Metreleptin redujo los triglicéridos en una semana [Ebihara 2007], alcanzando un 60% de reducción al año [Diker-Cohen 2015]. Metreleptin también disminuyó el colesterol-LDL y el colesterol total, pero no modificó el colesterol-HDL [Chong 2010, Chan 2011]. Ha sido documentado que algunos pacientes que interrumpieron de forma aguda o redujeron dosis de Metreleptin sufrieron episodios de pancreatitis aguda por hipertriglicéridemia grave [Chan 2011]

Metreleptin redujo la esteatosis hepática, las transaminasas séricas y las puntuaciones de EHNA de los 6 a los 12 meses de tratamiento [Petersen 2002, Simha 2003c, Javor 2005, Ebihara 2007]. En un caso, Metreleptin mejoró la recurrencia de esteatosis hepática grave después del trasplante hepático [Casey 2013].

Metreleptin disminuyó la proteinuria en la mayoría de los pacientes [Javor 2004, Ebihara 2007]. Sin embargo, 4 pacientes habrían empeorado la enfermedad renal durante el tratamiento con metreleptina, por lo que la función renal debe controlarse de cerca en pacientes con nefropatía preexistente [Javor 2004].

En las mujeres, la metreleptina normalizó la secreción de gonadotropinas, lo que condujo a la progresión normal de la pubertad, la normalización de los períodos menstruales [Oral 2002, Musso 2005, Ebihara 2007, Abel 2016] y a una mejoría en la fertilidad [Brown 2016]. Metreleptin disminuyó la testosterona en las mujeres, pero no modificó la morfología ovárica [Oral 2002, Musso 2005, Lungu 2012]. En los hombres, la metreleptina aumentó la testosterona [Musso 2005].

La terapia de reemplazo de leptina también se asoció con una disminución del volumen hepático y de los niveles séricos de aminotransferasas [Oral 2002, Javor 2005, Chan 2011]. Los estudios de biopsia emparejados han demostrado que la EHNA asociada con LCG mejoró con el tratamiento con metreleptin [Javor 2005, Safar Zadeh 2013]. Durante 52 semanas de tratamiento con metreleptina, se observó una conectividad cerebral mejorada asociada con el control hedónico y homeostático de la conducta alimentaria, disminución del apetito y aumento de la saciedad [Schlogl 2016].

En un estudio reciente [Brown 2018] se evaluó la eficacia y seguridad de Metreleptin en 66 pacientes con lipodistrofia generalizada a los 4, 12 y 36 meses, constatándose re-



ducciones significativas desde el inicio al mes 12 para HbA1c (-2.2%) y glucemia en ayunas (-54 mg/dL) y un cambio porcentual medio en los triglicéridos en ayunas (-32.1%). Las reducciones con respecto al valor inicial a lo largo del tiempo en estos parámetros también fueron significativas en el mes 36. En el mes 4, el 34.8% de los pacientes tuvo una reducción $\geq 1\%$ en HbA1c y el 62.5% tuvo una reducción $\geq 30\%$ en los triglicéridos en ayunas; al mes 12, el 80% de los pacientes tuvo una disminución $\geq 1\%$ en la HbA1c o una disminución $\geq 30\%$ en los triglicéridos, y el 66% tuvo una disminución de $\geq 2\%$ en HbA1c o una disminución $\geq 40\%$ en los triglicéridos. De los que tomaban medicamentos, el 41%, el 22% y el 24% suspendieron la insulina, los medicamentos antidiabéticos orales o los hipolipemiantes, respectivamente. La disminución media en el volumen hepático en el mes 12 fue del 33.8%.

Metreleptin en la lipodistrofia parcial

La respuesta a Metreleptin en la lipodistrofia parcial es menos sólida que en la lipodistrofia generalizada. En un estudio Metreleptin redujo la hipertrigliceridemia y mejoró la glucemia en pacientes con hipoleptinemia grave con lipodistrofia parcial y trastornos metabólicos graves (HbA1c inicial $> 8\%$, triglicéridos > 500 mg/dl, leptina < 4 ng/ml) [Diker-Cohen 2015]. En un segundo estudio, Metreleptin mejoró los triglicéridos y los índices de sensibilidad y secreción de insulina en pacientes con LDPF tipo 2 con hipolipemia moderada a grave [Vatier 2016]. Sin embargo, en un tercer estudio, no se observó mejoría glucémica en pacientes con LDPF tipo 2 con leptina sérica < 7 ng/ml [Simha 2012], aunque disminuyó los triglicéridos plasmáticos. En otro estudio, un pequeño subconjunto de pacientes con anomalías graves al inicio (HbA1c $\geq 8.0\%$ o triglicéridos ≥ 500 mg/dL) que fueron tratados con metreleptina durante 1 año pareció derivar en beneficios sustanciales del tratamiento en comparación con la población total tratada [Ajluni 2016]. Metreleptin solo está disponible para pacientes con lipodistrofia parcial en Europa y en Japón.

Eficacia de metreleptin en niños con lipodistrofia

Existe cierta evidencia de que Metreleptin es eficaz en pacientes pediátricos con lipodistrofia generalizada o parcial. Las mejoras en los parámetros glucémicos, triglicéridos, histología hepática y marcadores de salud hepática se lograron durante 1 año de tratamiento en 53 pacientes con lipodistrofia generalizada o parcial y se mantuvieron a lo largo de un seguimiento medio de 5 años en la cohorte de los Institutos Nacionales de la Salud de los EEUU [Brown 2017]. La terapia con Metreleptin no aceleró ni desencadenó la pubertad, y se asoció con la normalización del crecimiento en esta cohorte. Sin embargo, solo se incluyeron a 8 pacientes con lipodistrofia parcial, siete de los cuales eran mayores de 12 años de edad, lo que limita la generalización de esta intervención entre los niños más pequeños.



Efectos adversos y tolerancia de Metreleptin

Aproximadamente 30% de los pacientes experimentaron efectos secundarios [Chan 2011]. Los más relevantes clínicamente fueron la hipoglucemia (en pacientes que recibían insulina concomitante) y reacciones en el lugar de la inyección (eritema, urticaria).

Se ha informado sobre la actividad de anticuerpos neutralizantes *in vivo* para la leptina [Beltrand 2010, Chan 2016]. Las implicaciones clínicas siguen sin estar claras, pero pueden incluir fracaso del tratamiento y sepsis [Chan 2016]. Los eventos adversos graves adicionales que ocurrieron durante el tratamiento con leptina probablemente estén relacionados con el subtipo de lipodistrofia y no con el propio fármaco. Estos incluyen el linfoma de células T en pacientes con LGA [Brown 2015], pancreatitis y el empeoramiento de la enfermedad hepática [Chan 2011] y renal [Javor 2004].

Se ha informado del desarrollo de linfomas en pacientes con LGA, tanto en ausencia como en presencia de tratamiento con Metreleptin [Brown 2015]. El mayor riesgo de malignidad en estos individuos puede ser atribuible a la propia enfermedad autoinmune; sin embargo, no se puede descartar un papel de este fármaco en el desarrollo tumoral [Brown 2015].

Tratamiento de la diabetes mellitus [Brown 2016]

1. La metformina es un agente de primera línea para la diabetes y la resistencia a la insulina (Clase IIa, Nivel C)
2. La insulina es efectiva para la hiperglucemia. En algunos pacientes, pueden requerirse preparaciones concentradas y altas dosis. (Clase IIa, Nivel C)
3. Las tiazolidindionas pueden mejorar las complicaciones metabólicas en la lipodistrofia parcial. (Clase IIb, Nivel B)

Entre los agentes hipoglucemiantes orales, la metformina es el que se usa con mayor frecuencia. En España la metformina solo está autorizada en niños mayores de 10 años, aunque en nuestra experiencia el fármaco, administrado como uso compasivo, es bien tolerado en niños mayores de 5 años a una dosis de 500-1000 mg bid. En pacientes con lipodistrofia parcial, las tiazolidinedionas mejoraron la HbA1c, los triglicéridos, el volumen hepático y la esteatosis, pero pueden aumentar el exceso regional de grasa [Arioglu 2000, Victoria 2010, Luedtke 2012]. La pioglitazona no está autorizada en España en menores de 18 años, no obstante, en niños con lipodistrofia generalizada y resistencia a la insulina grave, se podría prescribir como uso compasivo a una dosis de 15-30 mg qd sin que se hayan reportado efectos adversos destacables más allá de náuseas y cefalea [Ghaleiha 2015]. En pacientes con altos requerimientos de insulina, se deben considerar las insulinas concentradas [Lane 2009]. La insulina glargina y la insulina degludec pueden alterarse cuando se inyectan en áreas lipodistróficas ya que su acción prolongada requiere grasa subcutánea [Bolli 2000, Karges 2005], por lo que serían más recomendables la insulina NPH o la insulina detemir. Los pacientes con



lipodistrofia generalizada pueden necesitar insulina por vía intramuscular por falta de grasa subcutánea. Muchos otros agentes hipoglucemiantes se han usado en la lipodistrofia, pero su eficacia no ha sido estudiada.

Tratamiento de la dislipemia [Brown 2016]

1. Las estatinas se deben usar concomitantemente con la modificación del estilo de vida (después de considerar la edad, el estado reproductivo y la tolerancia). (Clase 1, Nivel C)
2. Los fibratos y/o ácidos grasos omega-3 de cadena larga se deben usar para triglicéridos >500 mg/dl, y se pueden considerar para triglicéridos >200 mg / dL (Clase IIb, Nivel C)

Los lípidos deben manejarse de acuerdo con las directrices de EE. UU. y Europa para la población general, con estatinas como terapia de primera línea [Catapano 2011, Jellinger 2012, Stone 2014]. Las estatinas y los fibratos se deben usar con precaución debido al aumento del riesgo de miopatía, especialmente en presencia de miositis conocida o distrofia muscular [Settergren 2013]. Debido a que el riesgo cardiovascular puede aumentar en los síndromes lipodistróficos independientemente de otros factores de riesgo, los médicos pueden considerar la aplicación de objetivos lipídicos más estrictos (p.e., colesterol-LDL <100 mg/dl, colesterol no HDL <130 mg/dl, triglicéridos <200 mg/dL) incluso en pacientes sin diabetes. Además de la dieta, los fibratos y los ácidos grasos omega-3 de cadena larga tienen un amplio uso clínico para evitar las complicaciones agudas de la hipertrigliceridemia grave [Diker-Cohen 2015], pero no se han estudiado formalmente. La plasmaféresis se ha utilizado en la hipertrigliceridemia extrema, pero debe repetirse frecuentemente [Bolan 2002]. No se han estudiado otros fármacos hipolipemiantes en pacientes con lipodistrofia.

Tratamiento de la hipertensión [Brown 2016]

1. Los inhibidores de la enzima convertidora de la angiotensina (IECA) o los bloqueadores de los receptores de angiotensina (ARB) son tratamientos de primera línea para la hipertensión en pacientes con diabetes. (Clase IIa, Nivel C)

Al igual que en otros pacientes con diabetes, los IECA o ARB se deben usar para la hipertensión [American Diabetes Association].

Tratamiento de la hepatopatía [Brown 2016]

El ácido cólico no redujo la esteatosis hepática en pacientes con LDPF en un estudio cruzado doble ciego controlado con placebo [Ahmad 2013]. En la esteatohepatitis no alcohólica (EHNA) no asociada con lipodistrofia, la dieta y el ejercicio son los tratamientos de primera línea [Mitchel 2014], y entre los tratamientos farmacológicos, la vitamina E (en niños y adultos) [Sanyal 2010, Lavine 2011] (73, 74) y pioglitazona (en adultos) [Sanyal 2010, Boettcher 2012] han demostrado el beneficio más consistente para la



histopatología hepática. Sin embargo, estos tratamientos no se han estudiado en pacientes con lipodistrofia.

Tratamiento de la Encefalopatía de Celia

La encefalopatía de Celia no tiene cura. No obstante, recientemente se ha publicado [Araujo-Vilar 2018b] que la asociación de metreleptin con una dieta pobre en ácidos grasos saturados, rica en poli-insaturados y con un suplemento de ácidos grasos omega-3 ralentizó la involución neurológica de una paciente, observándose además una mejora en el consumo encefálico de glucosa evaluado por PET. Estos resultados fueron respaldados por estudios *in vitro* en neuronas tratadas con leptina y ácido docosahexaenoico en donde la expresión del transcrito aberrante de *BSCL2* se redujo un 30%. Estos resultados deben interpretarse con suma cautela ya que se trata de un solo caso.

Tratamiento cosmético [Brown 2016]

1. Los pacientes deben ser evaluados por angustia/ansiedad relacionada con la lipodistrofia, y derivados si fuera necesario a profesionales de la salud mental y/o cirujanos plásticos. (Clase IIa, Nivel C).

Los cambios en la apariencia física de la lipodistrofia pueden causar angustia y malestar físico (p. e., por ausencia de almohadillas de grasa en los pies o en las nalgas). Los datos referentes a la cirugía estética son limitados. Para la lipoatrofia facial, se puede usar transferencia de grasa autóloga (en APL [Heidemann 2016]) o rellenos dérmicos [Graivier 2007, Garg 2011, Vallejo 2018]. El exceso de grasa de la cara, el cuello o la vulva puede reducirse quirúrgicamente o aligerarse mediante la liposucción [Garg 2011]. Los implantes mamarios son útiles en algunas mujeres [Calderoni 2011, Hughes 2011]. La acantosis nigricans mejora mediante el tratamiento exitoso de la resistencia a la insulina [Eberting 2005, Araujo-Vilar 2015].

Anticoncepción [Brown 2016]

1. Los estrógenos orales están contraindicados. (Clase IIa, Nivel C)
2. Si se necesita anticoncepción, se deben considerar los anticonceptivos solo de progestina o no hormonales. (Clase IIa, Nivel C)
3. Si se necesita reemplazo de estrógenos, se deben usar estrógenos transdérmicos. (Clase IIa, Nivel C)

Los estrógenos orales están contraindicados en las lipodistrofias debido al riesgo de hipertrigliceridemia grave y pancreatitis aguda. Los estrógenos transdérmicos pueden ser más seguros debido a la menor exposición hepática [Walsh 1991]. Existe experiencia clínica en el uso seguro de progestinas orales y dispositivos intrauterinos que contienen progestina.



Embarazo y lactancia [Brown 2016]

1. Las pacientes embarazadas deben recibir atención prenatal de un obstetra con experiencia en el manejo de la diabetes y un médico con experiencia en el manejo de la lipodistrofia. (Clase IIa, nivel C)
2. Si una paciente queda embarazada mientras se administra Metreleptin, los médicos pueden considerar la continuación de la medicación si la suspensión supusiera un riesgo para la madre y/o el feto, y siempre que la paciente comprenda que los efectos de Metreleptin en el embarazo son desconocidos (Categoría C de la FDA) y desea continuar. (Clase IIc, nivel C)

En pacientes con lipodistrofia con resistencia extrema a la insulina, el empeoramiento de la resistencia a la insulina durante el embarazo puede dificultar el control de la diabetes, con los consiguientes riesgos fetales. Además, la retirada de Metreleptin se ha asociado con hipertrigliceridemia de rebote [Oral 20002], lo que sitúa a las pacientes en riesgo de pancreatitis, poniendo en peligro tanto a la madre como al feto.

CONFLICTO DE INTERESES

D.A-V es asesor científico de Aegerion Pharmaceuticals.

AGRADECIMIENTOS

Queremos mostrar nuestro agradecimiento a los pacientes y a sus tutores legales por haber autorizado la publicación de las fotografías.

D.A-V ha recibido financiación del Instituto de Salud Carlos III (PI081449, PI10/02873, PI13/00314), la Xunta de Galicia (PGIDIT03PXIB20801PR, PS09/17, 10PXIB2080-13PR, IN845B-2010/033, PGIDIT06PXIB208360PR, INCITE09E1R208068ES, GPC-2014/036), la Fundación Mutua Madrileña y de la Asociación de Familiares y Afectados de Lipodistrofias (AELIP).



18. REFERENCIAS

Aarskog D, Ose L, Pande H, Eide N (1983). Autosomal dominant partial lipodystrophy associated with Rieger anomaly, short stature, and insulinopenic diabetes. **Am. J. Med. Genet.** 15: 29-38.

Abel BS, Muniyappa R, Stratton P, Skarulis MC, Gorden P, Brown RJ (2016) Effects of Recombinant Human Leptin (Metreleptin) on Nocturnal LH Secretion in Lipodystrophy Patients. **Neuroendocrinology** 103:402-7

Adachi M, Asakura Y, Muroya K, Goto H, Kigasawa H (2013) Abnormal adipose tissue distribution with unfavorable metabolic profile in five children following hematopoietic stem cell transplantation: a new etiology for acquired partial lipodystrophy. **Clinical Pediatric Endocrinology** 22: 53–64.

Adachi M, Oto Y, Muroya K, Hanakawa J, Asakura Y, Goto H (2017) Partial lipodystrophy in patients who have undergone hematopoietic stem cell transplantation during childhood: an institutional cross-sectional survey. **Clinical Pediatric Endocrinology** 26: 99–108.

Agarwal AK, Garg A (2002) A novel heterozygous mutation in peroxisome proliferator-activated receptor-gamma gene in a patient with familial partial lipodystrophy. **J Clin Endocr Metab** 87: 408-411.

Agarwal AK, Simha V, Oral EA, Moran SA, Gorden P, O’Rahilly S, Zaidi Z, Gurakan F, Arslanian SA, Klar A, Ricker A, White NH, Bindl L, Herbst K, Kennel K, Patel SB, Al-Gazali L, Garg A (2003) Phenotypic and genetic heterogeneity in congenital generalized lipodystrophy. **J Clin Endocrinol Metab** 88:4840–4847.

Agarwal AK, Fryns JP, Auchus RJ, Garg A (2003) Zinc metalloproteinase, ZMPSTE24, is mutated in mandibuloacral dysplasia. **Human Molecular Genetics** 12:1995–2001.

Agarwal AK, Xing C, DeMartino GN, Mizrahi D, Hernandez MD, Sousa AB, Martinez de Villarreal L, dos Santos HG, Garg A (2010) PSMB8 encoding the beta5i proteasome subunit is mutated in joint contractures, muscle atrophy, microcytic anemia, and panniculitis-induced lipodystrophy syndrome. **Am J Hum Genet** 87:866–872

Ahmad Z, Subramanyam L, Szczepaniak L, Simha V, Adams-Huet B, Garg A (2013) Cholic acid for hepatic steatosis in patients with lipodystrophy: a randomized, controlled trial. **Eur J Endocrinol.** 168:771–778.

Ajluni N, Dar M, Xu J, Neidert AH, Oral EA (2016) Efficacy and safety of metreleptin in patients with partial lipodystrophy: lessons from an expanded access program. **J Diabetes Metab** 7:659

Akinci B, Koseoglu FD, Onay H, Yavuz S, Altay C, Simsir IY, Ozisik S, Demir L, Korkut M, Yilmaz N, Ozen S, Akinci G, Atik T, Calan M, Secil M, Comlekci A, Demir T (2015) Acquired partial lipodystrophy is associated with increased risk for developing metabolic abnormalities. **Metabolism** 64:1086–1095



Al-Shali K, Cao H, Knoers N, Hermus AR, Tack CJ, Hegele RA (2004) A single-base mutation in the peroxisome proliferator-activated receptor gamma4 promoter associated with altered in vitro expression and partial lipodystrophy. **J Clin Endocrinol Metab** 89: 5655-60.

American Diabetes Association. Standards of Medical Care in Diabetes-2016 Abridged for Primary Care Providers. **Clin Diabetes** 34:3-21.

Andre P, Schneebeli S, Vigouroux C, Lascols O, Schaaf M, Chevalier P (2015) Metabolic and cardiac phenotype characterization in 37 atypical Dunnigan patients with nonfarnesylated mutated prelamin A. **Am Heart J** 169: 587-93.

Araújo-Vilar D, Loidi L, Domínguez F, Cabezas-Cerrato J (2003) Phenotypic gender differences in subjects with familial partial lipodystrophy (Dunnigan variety) due to a nuclear lamin A/C R482W mutation. **Horm Metab Res** 35: 29-35.

Araújo-Vilar D, Lado-Abeal J, Palos-Paz F, Lattanzi G, Bandín MA, Bellido D, Domínguez-Gerpe L, Calvo C, Pérez O, Ramazanov A, Martínez-Sánchez N, Victoria B, Costa-Freitas AT (2008) A novel phenotypic expression associated with a new mutation in *LMNA* gene, characterized by partial lipodystrophy, insulin resistance, aortic stenosis and hypertrophic cardiomyopathy. **Clin Endocrinol (Oxf)** 69: 61-8.

Araújo-Vilar D, Victoria B, Gonzalez-Mendez B, Barreiro F, Fernandez-Rodriguez B, Cereijo R, Gallego-Escuredo JM, Villarroya F, Paneda-Menendez A (2012) Histological and molecular features of lipomatous and nonlipomatous adipose tissue in familial partial lipodystrophy caused by *LMNA* mutations. **Clin Endocrinol (Oxf)** 76:816–824.

Araújo-Vilar D, Sanchez-Iglesias S, Guillin-Amarelle C, Castro A, Lage M, Pazos M, Rial JM, Blasco J, Guillen-Navarro E, Domingo-Jimenez R, del Campo MR, Gonzalez-Mendez B, Casanueva FF (2015) Recombinant human leptin treatment in genetic lipodystrophic syndromes: the long-term Spanish experience. **Endocrine** 49: 139 –147.

Araújo-Vilar D, Santini F (2018) Diagnosis and treatment of lipodystrophy: a step-by-step approach. **J Endocrinol Invest**. Apr 27. doi: 10.1007/s40618-018-0887-z. [Epub ahead of print].

Araújo-Vilar D, Domingo-Jiménez R, Ruibal Á, Aguiar P, Ibáñez-Micó S, Garrido-Pumar M, Martínez-Olmos MÁ, López-Soler C, Guillín-Amarelle C, González-Rodríguez M, Rodríguez-Núñez A, Álvarez-Escudero J, Liñares-Paz M, González-Méndez B, Rodríguez-García S, Sánchez-Iglesias S (2018) Association of metreleptin treatment and dietary intervention with neurological outcomes in Celia's encephalopathy. **Eur J Hum Genet**. 26:396-406.

Arima K, Kinoshita A, Mishima H, Kanazawa N, Kaneko T, Mizushima T, Ichinose K, Nakamura H, Tsujino A, Kawakami A, Matsunaka M, Kasagi S, Kawano S, Kumagai S, Ohmura K, Mimori T, Hirano M, Ueno S, Tanaka K, Tanaka M, Toyoshima I, Sugino H, Yamakawa A, Tanaka K, Niihara N, Furukawa F, Murata S, Eguchi K, Ida H, Yoshiura K (2011) Proteasome assembly defect due to a proteasome subunit beta type 8 (PSMB8) mutation causes the autoinflammatory disorder, Nakajo-Nishimura syndrome. **Proc Natl Acad Sci USA** 108:14914–14919.



Arioglu E, Duncan-Morin J, Sebring N, Rother KI, Gottlieb N, Lieberman J, Herion D, Kleiner DE, Reynolds J, Premkumar A, Sumner AE, Hoofnagle J, Reitman ML, Taylor SI (2000) Efficacy and safety of troglitazone in the treatment of lipodystrophy syndromes. **Ann Intern Med** 133:263–274.

Arboleda H, Quintero L, Yunis E (1997) Wiedemann-Rautenstrauch neonatal progeroid syndrome: report of three new patients. **Journal of Medical Genetics** 34: 433–437.

Auclair M, Vigouroux C, Boccara F, Capel E, Vigerat C, Guerci B, Lascols O, Capeau J, Caron-Debarle M (2013) Peroxisome proliferator-activated receptor- γ mutations responsible for lipodystrophy with severe hypertension activate the cellular renin-angiotensin system. **Arterioscler Thromb Vasc Biol** 33: 829-38.

Avila M, Dymont DA, Sagen JV, St-Onge J, Moog U, Chung BHY, Mo S, Mansour S, Albanese A, Garcia S, Martin DL, Lopez AA, and 33 others (2016) Clinical reappraisal of SHORT syndrome with *PIK3R1* mutations: toward recommendation for molecular testing and management. **Clin. Genet.** 89: 501-506.

Avilés-Izquierdo, J.A., Longo-Imedio, M.I., Hernández-Hermosa, J.M., Lázaro-Ochaita, P., 2006. Bilateral localized lipoatrophy secondary to a single intramuscular corticosteroid injection. **Dermatology Online Journal** 12:1.

Barroso I, Gurnell M, Crowley VEF, Agostini M, Schwabel JW, Soos MA, Maslen GL, Williams TDM, Lewis H, Schafer AJ, Chatterjee VKK, O’Rahilly S (1999) Dominant negative mutations in human PPAR- γ associated with severe insulin resistance, diabetes mellitus and hypertension. **Nature** 402: 880-883.

Ben Turkia H, Tebib N, Azzouz H, Abdelmoula MS, Ben Chehida A, Hubert P, Douira W, Ben Dridi MF (2009) [Congenital generalized lipodystrophy: a case report with neurological involvement] **Archives de Pédiatrie** 16: 27-31

Ben Yaou R, Navarro C, Quijano-Roy S, Bertrand AT, Massart C, De Sandre-Giovannoli A, Cañiñanos J, Mamchaoui K, Butler-Browne G, Estournet B, Richard P, Barois A, Lévy N, Bonne G (2011) Type B mandibuloacral dysplasia with congenital myopathy due to homozygous ZMPS-TE24 missense mutation. **Eur J Hum Genet** 19: 647-54.

Beltrand J, Lahlou N, Le Charpentier T, Sebag G, Leka S, Polak M, Tubiana-Rufi N, Lacombe D, de Kerdanet M, Huet F, Robert JJ, Chevenne D, Gressens P, Levy-Marchal C (2010) Resistance to leptin-replacement therapy in Berardinelli-Seip congenital lipodystrophy: an immunological origin. **Eur J Endocrinol** 162:1083–1091.

Bertrand AT, Chikhaoui K, Ben Yaou R, Bonne G (2011) [Laminopathies: one gene, several diseases]. **Biol Aujourdhui** 205: 147-62.

Bhayana S, Siu VM, Joubert GI, Clarson CL, Cao H, Hegele RA (2002) Cardiomyopathy in congenital complete lipodystrophy. **Clinical Genetics** 61:283–287.



Bidault G, Vazier C, Capeau J, Vigouroux C, Bereziat V (2011) *LMNA*-linked lipodystrophies: from altered fat distribution to cellular alterations. **Biochem Soc Trans** 39:1752–1757.

Bidault G, Garcia M, Vantyghem MC, Ducluzeau PH, Morichon R, Thiyagarajah K, Moritz S, Capeau J, Vigouroux C, Béréziat V (2013) Lipodystrophy-linked *LMNA* p.R482W mutation induces clinical early atherosclerosis and in vitro endothelial dysfunction. **Arterioscler Thromb Vasc Biol** 33: 2162-71.

Boettcher E, Csako G, Pucino F, Wesley R, Loomba R (2012) Meta-analysis: pioglitazone improves liver histology and fibrosis in patients with non-alcoholic steatohepatitis. **Alimentary pharmacology, therapeutics** 35:66–75.

Bolan C, Oral EA, Gorden P, Taylor S, Reitman SF (2002) Intensive, long-term plasma exchange therapy for severe hypertriglyceridemia in acquired generalized lipodystrophy. **J Clin Endocrinol Metab** 87:380–384.

Bolli GB, Owens DR (2000) Insulin glargine. **Lancet** 356:443–445.

Bonert VS, Kennedy L, Petersenn S, Barkan A, Carmichael J, Melmed S (2008) Lipodystrophy in patients with acromegaly receiving pegvisomant. **J Clin Endocrinol Metab.** 93:3515-8.

Brodell, D.W., Marchese Johnson, S (2014) Use of intralesional poly-L-lactic acid in the treatment of corticosteroid-induced lipodystrophy. **Dermatologic Surgery** 40: 597–599.

Brown RJ, Meehan CA, Gorden P (2015) Leptin Does Not Mediate Hypertension Associated With Human Obesity. **Cell** 162:465–466.

Brown RJ, Chan JL, Jaffe ES, Cochran E, DePaoli AM, Gautier JF, Goujard C, Vigouroux C, Gorden P (2015) Lymphoma in acquired generalized lipodystrophy. **Leuk Lymphoma.** 57(1):45-50.

Brown RJ, Araújo-Vilar D, Cheung PT, Dunger D, Garg A, Jack M, Mungai L, Oral EA, Patni N, Rother KI, von Schnurbein J, Sorkina E, Stanley T, Vigouroux C, Wabitsch M, Williams R, Yori-fuji T (2016) The diagnosis and management of lipodystrophy syndromes: a multi-society practice guideline. **J Clin Endocrinol Metab** 101:4500–4511.

Brown RJ, Meehan CA, Cochran E, Rother KI, Kleiner DE, Walter M, Gorden P (2017) Effects of metreleptin in pediatric patients with lipodystrophy. **J Clin Endocrinol Metab** 102:1511–1519.

Brown RJ, Oral EA, Cochran E, Araújo-Vilar D, Savage DB, Long A, Fine G, Salinardi T, Gorden P. (2018) Long-term effectiveness and safety of metreleptin in the treatment of patients with generalized lipodystrophy. **Endocrine.** 60:479-489.

Cabanillas R, Cadiñanos J, Villameytide JA, Pérez M, Longo J, Richard JM, Alvarez R, Durán NS, Illán R, González DJ, López-Otín C (2011) Néstor- Guillermo progeria syndrome: a novel



premature aging condition with early onset and chronic development caused by BANF1 mutations. **Am J Med Genet A** 155A: 2617-25.

Calderoni DR, Ramos TM, de Castro JR, Kharmandayan P (2011) Surgical management of phenotypic alterations related to the Dunnigan variety of familial partial lipodystrophy. **Journal of plastic, reconstructive, aesthetic surgery** 64:1248–1250.

Capel E, Vatier C, Cervera P, Stojkovic T, Disse E, Cottureau AS, Auclair M, Verpont MC, Mosbah H, Gourdy P, Barraud S, Miquel A, Züchner S; MFN2-Study Group, Lascols O, Vigouroux C, Jéru I (2018) *MFN2*-associated lipomatosis: Clinical spectrum and impact on adipose tissue. **J Clin Lipidol** Jul 25. doi: 10.1016/j.jacl.2018.07.009

Carboni N, Brancati F, Cocco E, Solla E, D'Apice MR, Mateddu A, McIntyre A, Fadda E, Mura M, Lattanzi G, Piras R, Maioli MA, Marrosu G, Novelli G, Marrosu MG, Hegele R (2014) A partial lipodystrophy associated with muscular dystrophy of unknown genetic origin. **Muscle Nerve** 49: 928-930.

Carrero D, Soria-Valles C, López-Otín C (2016) Hallmarks of progeroid syndromes: lessons from mice and reprogrammed cells. **Dis Model Mech** 9: 719-35.

Casey SP, Lokan J, Testro A, Farquharson S, Connelly A, Proietto J, Angus PW (2013) Post-liver transplant leptin results in resolution of severe recurrence of lipodystrophy-associated non-alcoholic steatohepatitis. **American Journal of Transplantation** 13:3031–3034.

Catapano AL, Chapman J, Wiklund O, Taskinen MR (2011) The new joint EAS/ESC guidelines for the management of dyslipidaemias. **Atherosclerosis** 217:1.

Caux F, Dubosclard E, Lascols O, Buendia B, Chazouilleres O, Cohen A, Courvalin JC, Laroche L, Capeau J, Vigouroux C, Christin-Maitre S (2003) A new clinical condition linked to a novel mutation in lamins A and C with generalized lipoatrophy, insulin-resistant diabetes, disseminated leukomelanodermic papules, liver steatosis, and cardiomyopathy. **J Clin Endocrinol Metab** 88:1006– 1013.

Chan JL, Lutz K, Cochran E, Huang W, Peters Y, Weyer C, Gorden P (2011) Clinical effects of long-term metreleptin treatment in patients with lipodystrophy. **Endocr Pract** 17:922–932.

Chan JL, Koda J, Heilig JS, Cochran EK, Gorden P, Oral EA, Brown RJ (2016) Immunogenicity associated with metreleptin treatment in patients with obesity or lipodystrophy. **Clin Endocrinol (Oxf)** 85:137-49.

Chong AY, Lupsa BC, Cochran EK, Gorden P (2010) Efficacy of leptin therapy in the different forms of human lipodystrophy. **Diabetologia** 53:27–35.

Chiquette E, Oral EA, Garg A, Araújo-Vilar D, Dhankhar P (2017) Estimating the prevalence of generalized and partial lipodystrophy: findings and challenges. **Diabetes Metab Syndr Obes** 10:375–383.



Conneely KN, Capell BC, Erdos MR, Sebastiani P, Solovieff N, Swift AJ, Baldwin CT, Budagov T, Barzilai N, Atzmon G, Puca AA, Perls TT, Geesaman BJ, Boehnke M, Collins FS (2012) Human longevity and common variations in the LMNA gene: a meta-analysis. **Aging Cell** 11: 475-81.

Corvillo F, Aparicio V, López-Lera A, Garrido S, Araújo-Vilar D, de Miguel MP, López-Trascasa M. (2018) Autoantibodies against perilipin 1 as a cause of acquired generalized lipodystrophy. **Frontiers in Immunology** 19;9:2142. doi: 10.3389/fimmu.2018.02142.

Corredera C, Iglesias M, Hernández-Martín A, Colmenero I, Dilme E, Torrelo A (2011) Annular lipoatrophic panniculitis of the ankles. **Pediatric Dermatology** 28: 146–148.

Csoka AB, Cao H, Sammak PJ, Constantinescu D, Schatten GP, Hegele RA (2004) Novel lamin A/C gene (LMNA) mutations in atypical progeroid syndromes. **J Med Genet** 41: 304-8.

Debray FG, Baguette C, Colinet S, Van Maldergem L, Verellen-Dumouin C (2013) Early infantile cardiomyopathy and liver disease: a multisystemic disorder caused by congenital lipodystrophy. **Molecular genetics and metabolism** 109:227–229.

Decaudain A, Vantyghem MC, Guerci B, Hecart AC, Auclair M, Reznik Y, Narbonne H, Ducluzeau PH, Donadille B, Lebbe C, Bereziat V, Capeau J, Lascols O, Vigouroux C (2007) New metabolic phenotypes in laminopathies: LMNA mutations in patients with severe metabolic syndrome. **J Clin Endocrinol Metab** 92:4835–4844.

Di Gregorio C, D'Arpa S (2016) Therapeutic Use of Hyaluronic Acid Fillers in the Treatment of Corticosteroid-Induced Skin and Subcutaneous Atrophy. **Dermatol Surg**. 42:1307-1310.

Diker-Cohen T, Cochran E, Gorden P, Brown RJ (2015) Partial and generalized lipodystrophy: comparison of baseline characteristics and response to metreleptin. **J Clin Endocrinol Metab** 100:1802–1810.

Doubaj Y, De Sandre-Giovannoli A, Vera EV, Navarro CL, Elalaoui SC, Tajir M, Lévy N, Sefiani A (2012) An inherited LMNA gene mutation in atypical Progeria syndrome. **Am J Med Genet A** 158A: 2881-7.

Dyment DA, Gibson WT, Huang L, Bassyouni H, Hegele RA, Innes AM (2014) Biallelic mutations at *PPARG* cause a congenital, generalized lipodystrophy similar to the Berardinelli-Seip syndrome. **Eur J Med Genet** 57:524–526.

Eberting CL, Javor E, Gorden P, Turner ML, Cowen EW (2005) Insulin resistance, acanthosis nigricans, and hypertriglyceridemia. **J Am Acad Dermatol** 52:341–344.

Ebihara K, Kusakabe T, Hirata M, Masuzaki H, Miyanaga F, Kobayashi N, Tanaka T, Chusho H, Miyazawa T, Hayashi T, Hosoda K, Ogawa Y, DePaoli AM, Fukushima M, Nakao K (2007) Efficacy and safety of leptin-replacement therapy and possible mechanisms of leptin actions in patients with generalized lipodystrophy. **J Clin Endocrinol Metab** 92:532–541.



Ehmke N, Graul-Neumann L, Smorag L, Koenig R, Segebrecht L, Magoulas P, Scaglia F, Kilic E, Hennig AF, Adolphs N, Saha N, Fauler B, and 20 others. (2017) De novo mutations in SLC25A24 cause a craniosynostosis syndrome with hypertrichosis, progeroid appearance, and mitochondrial dysfunction. **Am J Hum Genet** 101: 833-843.

Ellis NA, Groden J, Ye TZ, Straughen J, Lennon DJ, Ciocci S, Proytcheva M, German J (1995) The Bloom's syndrome gene product is homologous to RecQ helicases. **Cell** 83, 655–666.

Farhan SM, Robinson JF, McIntyre AD, Marrosu MG, Ticca AF, Loddo S, Carboni N, Brancati F, Hegele RA (2014) A novel *LIPE* nonsense mutation found using exome sequencing in sib- lings with late-onset familial partial lipodystrophy. **Can J Cardiol** 30:1649–1654.

Fontaine, G., Farriaux, J.P., Blanckaert, D., and Lefebvre, C. (1977). [A new complex polymal- formative syndrome]. **J. Genet. Hum.** 25, 109–119.

Francis GA, Li G, Casey R, Wang J, Cao H, Leff T, Hegele RA (2006) Peroxisomal proliferator activated receptor-gamma deficiency in a Canadian kindred with familial partial lipodystrophy type 3 (FPLD3). **BMC Med Genet** 7: 3.

Freidenberg GR, Cutler DL, Jones MC, Hall B, Mier RJ, Culler F, Jones KL, Lozzio C, Kauf- mann S (1992) Severe insulin resistance and diabetes mellitus in mandibuloacral dysplasia. **Am J Dis Child** 146: 93-9.

Garg A, Fleckenstein JL, Peshock RM, Grundy SM (1992) Peculiar distribution of adipose tissue in patients with congenital generalized lipodystrophy. **J Clin Endocrinol Metab** 75:358–361

Garg A (2000) Gender differences in the prevalence of metabolic complications in familial partial lipodystrophy (Dunnigan variety). **J Clin Endocrinol Metab** 85: 1776-82.

Garg A (2004) Acquired and inherited lipodystrophies. **N Engl J Med** 350:1220–1234.

Garg A, Subramanyam L, Agarwal AK, Simha V, Levine B, D'Apice MR, Novelli G, Crow Y (2009) Atypical progeroid syndrome due to heterozygous missense *LMNA* mutations. **J Clin Endocrinol Metab** 94:, 4971-83.

Garg A, Hernandez MD, Sousa AB, Subramanyam L, Martinez de Villarreal L, dos Santos HG, Barboza O (2010) An autosomal recessive syndrome of joint contractures, muscular atrophy, microcytic anemia, and panniculitis-associated lipodystrophy. **J Clin Endocrinol Metab** 95:E58–E63

Garg A (2011) Clinical review#: lipodystrophies: genetic and acquired body fat disorders. **J Clin Endocrinol Metab** 96:3313–3325

Garg A (2011) Clinical review#: lipodystrophies: genetic and acquired body fat disorders. **J Clin Endocrinol Metab** 96:3313–3325.



Garg A, Kircher M, Del Campo M, Amato RS, Agarwal AK (2015) Whole exome sequencing identifies de novo heterozygous CAV1 mutations associated with a novel neonatal onset lipodystrophy syndrome. **American Journal of Medical Genetics Part A** 167A: 1796–1806.

Garg A, Sankella S, Xing C, Agarwal AK (2016) Whole-exome sequencing identifies ADRA2A mutation in atypical familial partial lipodystrophy. **JCI Insight** 16;1(9). pii: e86870.

Giralt M, Villarroya F, Araújo-Vilar D (2017) Lipodystrophy. **Reference Module in Biomedical Research** DOI: 10.1016/B978-0-12-801238-3.65165-6

Gandotra S, Le Dour C, Bottomley W, Cervera P, Giral P, Reznik Y, Charpentier G, Auclair M, Delepine M, Barroso I, Semple RK, Lathrop M, Lascols O, Capeau J, O'Rahilly S, Magre J, Savage DB, Vigouroux C (2011) Perilipin deficiency and autosomal dominant partial lipodystrophy. **N Engl J Med** 364:740–748.

Ghaleiha A, Rasa SM, Nikoo M, Farokhnia M, Mohammadi MR, Akhondzadeh S (2015) A pilot double-blind placebo-controlled trial of pioglitazone as adjunctive treatment to risperidone: Effects on aberrant behavior in children with autism. **Psychiatry Res** 229:181-7.

Gibbons RJ, Smith S, Antman E, American College of C, American Heart A (2003) American College of Cardiology/American Heart Association clinical practice guidelines: Part I: where do they come from? **Circulation** 107:2979 –2986.

Glueck CJ, Mellies MJ, Tsang RC, Kashyap ML, Steiner PM (1977) Familial hypertriglyceridemia in children: dietary management. **Pediatric Research** 11:953–957.

Gorlin RJ, Cervenka J, Moller K, Horrobin M, Witkop J (1975) Rieger anomaly and growth retardation (the S-H-O-R-T syndrome). In: Bergsma, D. (Ed.), **Malformation syndromes. Excerpta Medica for the National Foundation**. March of Dimes, New York, pp. 46–48. BD:OAS XI(2).

Goto M, Miller RW, Ishikawa Y, Sugano H (1996) Excess of rare cancers in Werner syndrome (adult progeria). **Cancer Epidemiology, Biomarkers and Prevention** 5: 239–246.

Graivier MH, Bass LS, Busso M, Jasin ME, Narins RS, Tzikas TL (2007) Calcium hydroxylapatite (Radiessse) for correction of the mid- and lower face: consensus recommendations. **Plastic and reconstructive surgery** 120:55S–66S.

Graul-Neumann LM, Kienitz T, Robinson PN, Baasanjav S, Karow B, Gillessen-Kaesbach G, Fahsold R, Schmidt H, Hoffmann K, Passarge E (2010) Marfan syndrome with neonatal progeroid syndrome-like lipodystrophy associated with a novel frameshift mutation at the 3' terminus of the *FBN1*-gene. **Am J Med Genet A** 152A: 2749-55.

Guglielmi V, D'Adamo M, D'Apice MR, Bellia A, Lauro D, Federici M, Lauro R, Novelli G, Sbraccia P (2010) Elbow deformities in a patient with mandibuloacral dysplasia type A. **Am J Med Genet A** 152A: 2711-3.



Guillén-Navarro E, Sanchez-Iglesias S, Domingo-Jimenez R, Victoria B, Ruiz-Riquelme A, Rabano A, Loidi L, Beiras A, Gonzalez-Mendez B, Ramos A, Lopez-Gonzalez V, Ballesta-Martinez MJ, Garrido-Pumar M, Aguiar P, Ruibal A, Requena JR, Araujo-Vilar D (2013) A new seipin-associated neurodegenerative syndrome. **J Med Genet** 50:401–409.

Guillín-Amarelle C, Sánchez-Iglesias S, Araújo-Vilar D (2015) Uncommon lipodystrophic syndromes. **Medicina Clínica** 144: 80–87.

Guillín-Amarelle C, Sanchez-Iglesias S, Castro-Pais A, Rodriguez-Cañete L, Ordoñez-Mayan L, Pazos M, Gonzalez-Mendez B, Rodriguez-Garcia S, Casanueva FF, Fernandez-Marmiesse A, Araujo-Vilar D (2016) Type 1 familial partial lipodystrophy: understanding the Köbberling syndrome. **Endocrine** 54:411–421

Guillín-Amarelle C, Fernández-Pombo A, Sánchez-Iglesias S, Araújo-Vilar D (2018) Lipodystrophic laminopathies: Diagnostic clues. **Nucleus** 9:249-260.

Guillín-Amarelle C, Sánchez-Iglesias S, Mera A, Pintos E, Castro-Pais A, Rodríguez-Cañete L, Pardo J, Casanueva FF, Araújo-Vilar D (2018) Inflammatory myopathy in the context of an unusual overlapping laminopathy. **Arch Endocrinol Metab** 62:376-382.

Hamidou M, Barrier JH, Planchon B, Raffi F, Grolleau JY (1991) Lipoatrophy of the buttocks after intramuscular injection of adrenal cortex hormones. **La Revue De Medecine Interne** 12: 316.

Haque WA, Shimomura I, Matsuzawa Y, Garg A (2002) Serum adiponectin and leptin levels in patients with lipodystrophies. **J Clin Endocrinol Metab** 87:2395.

Hayashi YK, Matsuda C, Ogawa M, Goto K, Tominaga K, Mitsushashi S, Park YE, Nonaka I, Hino-Fukuyo N, Haginoya K, Sugano H, Nishino I (2009) Human PTRF mutations cause secondary deficiency of caveolins resulting in muscular dystrophy with generalized lipodystrophy. **J Clin Invest** 119:2623–2633.

Hegele RA (2001) Premature atherosclerosis associated with monogenic insulin resistance. **Circulation** 103: 2225-9.

Hegele RA, Ur E, Ransom TP, Cao H (2006) A frameshift mutation in peroxisome-proliferator-activated receptor-gamma in familial partial lipodystrophy subtype 3 (FPLD3; MIM 604367). **Clin Genet** 70: 360-2.

Hegele RA, Joy TR, Al-Attar SA, Rutt BK (2007) Thematic review series: adipocyte biology. Lipodystrophies: windows on adipose biology and metabolism. **Journal of Lipid Research** 48: 1433–1444.

Heidemann LN, Thomsen JB, Sørensen JA (2016) Barraquer-Simons syndrome: a unique patient's perspective on diagnosis, disease progression and recontouring treatment. **BMJ Case Rep.** 11; doi: 10.1136/bcr-2016-21613.



Hennekam RC (2006) Hutchinson-Gilford progeria syndrome: review of the phenotype. **Am J Med Genet A** 140:2603–2624.

Henning KA, Li L, Iyer N, McDaniel LD, Reagan MS, Legerski R, Schultz R., Stefanini M, Lehmann AR, Mayne LV, Friedberg EC (1995) The Cockayne syndrome group A gene encodes a WD repeat protein that interacts with CSB protein and a subunit of RNA polymerase II TFIIH. **Cell** 82: 555-564.

Herane MI, Urbina F, Sudy E (2007) Lipoatrophia semicircularis: a compressive lipoatrophy consecutive to persistent mechanical pressure. **Journal of Dermatology** 34: 390–393.

Hodak E, David M, Sandbank M (1990) Semicircular lipoatrophy—a pressure-induced lipoatrophy? **Clinical and Experimental Dermatology** 15: 464–465.

Hussain I, Garg A (2016) Lipodystrophy syndromes. **Endocrinol Metab Clin N Am** 45:783–797.

Hussain I, Patni N, Ueda M, Sorkina E, Valerio CM, Cochran E, Brown RJ, Peeden J, Tikhonovich Y, Tiulpakov A, Stender SRS, Klouda E, Tayeh MK, Innis JW, Meyer A, Lal P, Godoy-Matos AF, Teles MG, Adams-Huet B, Rader DJ, Hegele RA, Oral EA, Garg A (2018) A novel generalized lipodystrophy-associated progeroid syndrome due to recurrent heterozygous *LMNA* p.T10I mutation. **J Clin Endocrinol Metab.** 103:1005-1014.

Hussein SF, Siddique H, Coates P, Green J (2007) Lipoatrophy is a thing of the past, or is it?. **Diabetic Medicine** 24: 1470–1472.

Imamura S (2012) Lipodystrophia centrifugal abdominalis infantilis: statistical analysis of 168 cases. **Pediatric Dermatology** 29: 437–441.

Javor ED, Moran SA, Young JR, Cochran EK, DePaoli AM, Oral EA, Turman MA, Blackett PR, Savage DB, O’Rahilly S, Balow JE, Gorden P (2004) Proteinuric nephropathy in acquired and congenital generalized lipodystrophy: baseline characteristics and course during recombinant leptin therapy. **J Clin Endocrinol Metab** 89: 3199 –3207.

Javor ED, Ghany MG, Cochran EK, Oral EA, DePaoli AM, Premkumar A, Kleiner DE, Gorden P. (2005) Leptin reverses nonalcoholic steatohepatitis in patients with severe lipodystrophy. **Hepatology** 41:753–760.

Javor ED, Cochran EK, Musso C, Young JR, Depaoli AM, Gorden P (2005) Long-term efficacy of leptin replacement in patients with generalized lipodystrophy. **Diabetes** 54:1994–2002.

Jellinger PS, Smith DA, Mehta AE, Ganda O, Handelsman Y, Rodbard HW, Shepherd MD, Seibel JA, AACE Task Force for Management of Dyslipidemia and Prevention of Atherosclerosis. (2012) American Association of Clinical Endocrinologists’ Guidelines for Management of Dyslipidemia and Prevention of Atherosclerosis. **Endocrine practice** 18 Suppl 1:1–78.



Jeru I, Vazier C, Vantyghem MC, Lascols O, Vigouroux C (2017) *LMNA*-associated partial lipodystrophy: anticipation of metabolic complications. **J Med Genet** 54: 413-416.

Ji H, Weatherall P, Adams-Huet B, Garg A (2013) Increased skeletal muscle volume in women with familial partial lipodystrophy, Dunnigan variety. **J Clin Endocrinol Metab** 98: E1410-3.

Karges B, Boehm BO, Karges W (2005) Early hypoglycaemia after accidental intramuscular injection of insulin glargine. **Diabet Med** 22:1444 –1445.

Khalife WI, Mourtada MC, Khalil J (2008) Dilated cardiomyopathy and myocardial infarction secondary to congenital generalized lipodystrophy. **Texas Heart Institute journal** 35:196 –199.

Kluk J, Rustin M, Brogan PA, Omoyinmi E, Rowczenio DM, Willcocks LC, Melly L, Lachmann HJ (2014) Chronic atypical neutrophilic dermatosis with lipodystrophy and elevated temperature syndrome: a report of a novel mutation and review of the literature. **Br J Dermatol** 170:215–217

Kobberling J, Dunnigan MG (1986) Familial partial lipodystrophy: two types of an X linked dominant syndrome, lethal in the hemizygous state. **J Med Genet** 23:120–127.

Koenig R, Brendel L, Fuchs S, (2003) SHORT syndrome. **Clinical Dysmorphology** 12: 45–49.

Kosho T, Takahashi J, Momose T, Nakamura A, Sakurai A, Wada T, Yoshida K, Wakui K, Suzuki T, Kasuga K, Nishimura G, Kato H, Fukushima Y (2007) Mandibuloacral dysplasia and a novel *LMNA* mutation in a woman with severe progressive skeletal changes. **Am J Med Genet A** 143A: 2598-603.

Kwapich M, Lacroix D, Espiard S, Ninni S, Brigadeau F, Kouakam C, Degroote P, Laurent JM, Tiffreau V, Jannin A, Humbert L, Ben Hamou A, Tard C, Ben Yaou R, Lamblin N, Klug D, Richard P, Vigouroux C, Bonne G, Vantyghem MC; Diamenord–AEDNL Working Group. 2018 Cardiometabolic assessment of lamin A/C gene mutation carriers: A phenotype-genotype correlation.

Diabetes Metab. pii: S1262-3636(18)30177-0. doi: 10.1016/j.diabet.2018.09.006

Lane WS, Cochran EK, Jackson JA, Scism-Bacon JL, Corey IB, Hirsch IB, Skyler JS (2009) High-dose insulin therapy: is it time for U-500 insulin? **Endocrine practice** 15:71–79.

Lavine JE, Schwimmer JB, Van Natta ML, Molleston JP, Murray KF, Rosenthal P, Abrams SH, Scheimann AO, Sanyal AJ, Chalasani N, Tonascia J, Unalp A, Clark JM, Brunt EM, Kleiner DE, Hoofnagle JH, Robuck PR (2011) Nonalcoholic Steatohepatitis Clinical Research N. Effect of vitamin E or metformin for treatment of non- alcoholic fatty liver disease in children and adolescents: the TONIC randomized controlled trial. **JAMA** 305:1659–1668.

Lessel D, Vaz B, Halder S, Lockhart PJ, Marinovic-Terzic I, Lopez-Mosqueda J, Philipp M, Sim JC H, Smith KR, Oehler J, Cabrera E, Freire R, and 25 others (2014) Mutations in *SPRTN* cause early onset hepatocellular carcinoma, genomic instability and progeroid features. **Nature Genet.** 46: 1239-1244.

Lessel, D.; Hisama, F. M.; Szakszon, K.; Saha, B.; Sanjuanelo, A. B.; Salbert, B. A.; Steele, P. D.; Baldwin, J.; Brown, W. T.; Piussan, C.; Plauchu, H.; Szilvássy, J.; Horkay, E.; Högel, J.; Mar-



tin, G. M.; Herr, A. J.; Oshima, J.; Kubisch, C (2015) *POLD1* Germline Mutations in Patients Initially Diagnosed with Werner Syndrome. **Hum Mutat** 36: 1070-9.

Levy, J., Burnett, M.E., Magro, C.M. (2017) Lipophagic panniculitis of childhood: a case report and comprehensive review of the literature. **American Journal of Dermatopathology** 39: 217–224.

Licht, C. L., Stevnsner, T., Bohr, V. A. (2003) Cockayne syndrome group B cellular and biochemical functions. **Am. J. Hum. Genet.** 73: 1217-1239.

Lima JG, Nobrega LH, de Lima NN, do Nascimento Santos MG, Baracho MF, Jeronimo SM (2016) Clinical and laboratory data of a large series of patients with congenital generalized lipodystrophy. **Diabetol Metab Syndr** 8:23.

Linares-García, R., Cuerda-Galindo, E., Bargueño, J.R., Naranjo Garcia P, Vogelfrang-Garnarcz D, Palomar-Gallego MA (2015) Semicircular lipotrophy: an electrostatic hypothesis. **Dermatology** 230: 222–227.

Lotta LA, Gulati P, Day FR, Payne F, Ongen H, van de Bunt M, Gaulton KJ, Eicher JD, Sharp SJ, Luan J, De Lucia Rolfe E, Stewart ID, Wheeler E, Willems SM, Adams C, Yaghootkar H, Consortium EP-I, Cambridge FC, Forouhi NG, Khaw KT, Johnson AD, Semple RK, Frayling T, Perry JR, Dermitzakis E, McCarthy MI, Barroso I, Wareham NJ, Savage DB, Langenberg C, O’Rahilly S, Scott RA (2017) Integrative genomic analysis implicates limited peripheral adipose storage capacity in the pathogenesis of human insulin resistance. **Nat Genet** 49:17–26

Lüdtke A, Genschel J, Brabant G, Bauditz J, Taupitz M, Koch M, Wermke W, Worman HJ, Schmidt HH (2005) Hepatic steatosis in Dunnigan-type familial partial lipodystrophy. **Am J Gastroenterol** 100: 2218-24.

Lüdtke A, Boschmann M, Colpe C, Engeli S, Adams F, Birkenfeld AL, Haufe S, Rahn G, Luft FC, Schmidt HH, Jordan J (2012) Thiazolidinedione response in familial lipodystrophy patients with LMNA mutations: a case series. **Hormone and metabolic research.** 44:306–311

Lungu AO, Zadeh ES, Goodling A, Cochran E, Gorden P. (2012) Insulin resistance is a sufficient basis for hyperandrogenism in lipodystrophic women with polycystic ovarian syndrome. **J Clin Endocrinol Metab** 97:563–567.

Lupsa BC, Sachdev V, Lungu AO, Rosing DR, Gorden P. (2010) Cardiomyopathy in congenital and acquired generalized lipodystrophy: a clinical assessment. **Medicine (Baltimore)** 89:245–250.

Masotti, A., Uva, P., Davis-Keppen, L., Basel-Vanagaite, L., Cohen, L., Pisaneschi, E., Celluzzi, A., Bencivenga, P., Fang, M., Tian, M., Xu, X., Cappa, M., Dallapiccola, B. (2015) Keppen-Lubinsky syndrome is caused by mutations in the inwardly rectifying K⁺ channel encoded by *KCNJ6*. **Am. J. Hum. Genet.** 96: 295-300.



Mazereeuw-Hautier, J.; Wilson, L. C.; Mohammed, S.; Smallwood, D.; Shackleton, S.; Atherton, D. J.; Harper, J. I. (2007) Hutchinson-Gilford progeria syndrome: clinical findings in three patients carrying the G608G mutation in LMNA and review of the literature. **Br J Dermatol** 156: 1308-14.

McPherson, E.; Turner, L.; Zador, I.; Reynolds, K.; Macgregor, D.; Giampietro, P. F. (2009) Ovarian failure and dilated cardiomyopathy due to a novel lamin mutation. **Am J Med Genet A** 149A: 567-72.

McDuffie JR, Riggs PA, Calis KA, Freedman RJ, Oral EA, DePaoli AM, Yanovski JA. (2004) Effects of exogenous leptin on satiety and satiation in patients with lipodystrophy and leptin insufficiency. **J Clin Endocrinol Metab** 89:4258 – 4263.

Meehan CA, Cochran E, Kassai A, Brown RJ, Gorden P (2016) Metreleptin for injection to treat the complications of leptin deficiency in patients with congenital or acquired generalized lipodystrophy. **Expert review of clinical pharmacology** 9:59 – 68.

Merideth, M. A.; Gordon, L. B.; Clauss, S.; Sachdev, V.; Smith, A. C.; Perry, M. B.; Brewer, C. C.; Zalewski, C.; Kim, H. J.; Solomon, B.; Brooks, B. P.; Gerber, L. H.; Turner, M. L.; Domingo, D. L.; Hart, T. C.; Graf, J.; Reynolds, J. C.; Gropman, A.; Yanovski, J. A.; Gerhard-Herman, M.; Collins, F. S.; Nabel, E. G.; Cannon, R. O.; Gahl, W. A.; Intronc, W. J (2008) Phenotype and course of Hutchinson-Gilford progeria syndrome. **N Engl J Med** 358: 592-604.

Misra A, Garg A (2003) Clinical features and metabolic derangements in acquired generalized lipodystrophy: case reports and review of the literature. **Medicine (Baltimore)** 82:129–146

Misra A, Peethambaram A, Garg A (2004) Clinical features and metabolic and autoimmune derangements in acquired partial lipodystrophy: report of 35 cases and review of the literature. **Medicine (Baltimore)** 83:18–34.

Mitchel EB, Lavine JE. (2014) Review article: the management of paediatric nonalcoholic fatty liver disease. **Alimentary pharmacology, therapeutics**. 40:1155–1170.

Moran SA, Patten N, Young JR, Cochran E, Sebring N, Reynolds J, Premkumar A, Depaoli AM, Skarulis MC, Oral EA, Gorden P (2004) Changes in body composition in patients with severe lipodystrophy after leptin replacement therapy. **Metabolism** 53:513–519.

Motegi, S.; Yokoyama, Y.; Uchiyama, A.; Ogino, S.; Takeuchi, Y.; Yamada, K.; Hattori, T.; Hashizume, H.; Ishikawa, Y.; Goto, M.; Ishikawa, O (2014) First Japanese case of atypical progeroid syndrome/atypical Werner syndrome with heterozygous LMNA mutation. **J Dermatol** 41: 1047-52.

Mory, P. B.; Crispim, F.; Kasamatsu, T.; Gabbay, M. A.; Dib, S. A.; Moisés, R. S (2008) Atypical generalized lipoatrophy and severe insulin resistance due to a heterozygous LMNA p.T10I mutation. **Arq Bras Endocrinol Metabol** 52: 1252-6.

Musso C, Cochran E, Javor E, Young J, Depaoli AM, Gorden P. (2005) The long-term effect of recombinant methionyl human leptin therapy on hyperandrogenism and menstrual function in



female and pituitary function in male and female hypoleptinemic lipodystrophic patients. **Metabolism** 54:255–263.

Nance MA, Berry SA. (1992) Cockayne syndrome: review of 140 cases. **Am J Med Genet.** 42:68-84.

Ng, D.; Stratakis, C. A. (2000) Premature adrenal cortical dysfunction in mandibuloacral dysplasia: a progeroid-like syndrome. **Am J Med Genet** 95: 293-5.

Novelli, G., Muchir, A., Sangiuolo, F., Helbling-Leclerc A, D'Apice MR, Massart C, Capon F, Sbraccia P, Federici M, Lauro R, Tudisco C, Pallotta R, Scarano G, Dallapiccola B, Merlini L, Bonne G (2002) Mandibuloacral dysplasia is caused by a mutation in LMNA-encoding lamin A/C. **American Journal of Human Genetics** 71: 426–431.

O'Neill, B., Simha, V., Kotha, V., Garg, A (2007) Body fat distribution and metabolic variables in patients with neonatal progeroid syndrome. **American Journal of Medical Genetics Part A** 143A: 1421–1430.

Oral EA, Simha V, Ruiz E, Andewelt A, Premkumar A, Snell P, Wagner AJ, DePaoli AM, Reitman ML, Taylor SI, Gorden P, Garg A (2002) Leptin-replacement therapy for lipodystrophy. **N Engl J Med.** 346:570 –578.

Oral EA, Ruiz E, Andewelt A, Sebring N, Wagner AJ, Depaoli AM, Gorden P. (2002) Effect of leptin replacement on pituitary hormone regulation in patients with severe lipodystrophy. **J Clin Endocrinol Metab.** 87:3110 –3117.

Paolacci, S., Bertola, D., Franco, J., Mohammed, S., Tartaglia, M., Wollnik, B., Hennekam, R.C., 2017. Wiedemann-Rautenstrauch syndrome: a phenotype analysis. **American Journal of Medical Genetics Part A** doi: 10.1002/ajmg.a.38246.

Park JY, Chong AY, Cochran EK, Kleiner DE, Haller MJ, Schatz DA, Gorden P. (2008) Type 1 diabetes associated with acquired generalized lipodystrophy and insulin resistance: the effect of long-term leptin therapy. **J Clin Endocrinol Metab.** 93:26 –31.

Passarge E, Robinson PN, Graul-Neumann LM. (2016) Marfanoid-progeroid-lipodystrophy syndrome: a newly recognized fibrillinopathy. **Eur J Hum Genet.** 24:1244-7.

Patni N, Alves C, von Schnurbein J, Wabitsch M, Tannin G, Rakheja D, Garg A (2015) A novel syndrome of generalized lipodystrophy associated with pilocytic astrocytoma. **J Clin Endocrinol Metab** 100:3603–3606.

Payne F, Lim K, Grousse A, Brown RJ, Kory N, Robbins A, Xue Y, Sleigh A, Cochran E, Adams C, Borman AD, Russel-Jones D, Gorden P, Semple RP, Saudek V, O'Rahilly S, Walther TC, Barroso I, Savage DB (2014) Mutations disrupting the Kennedy phosphatidylcholine pathway in humans with congenital lipodystrophy and fatty liver disease. **Proc Natl Acad Sci U S A.** 111:8901-6.



Peteiro-González D, Fernández-Rodríguez B, Cabezas-Agrícola JM, Araújo-Vilar D (2011) Severe localized lipoatrophy related to therapy with insulin analogs in type 1a diabetes mellitus. **Diabetes Res Clin Pract** 91:e61-3.

Peters, M.S., Winkelmann, R.K. (1980) Localized lipoatrophy (atrophic connective tissue disease panniculitis). **Archives of Dermatology** 116: 1363–1368.

Petersen KF, Oral EA, Dufour S, Befroy D, Ariyan C, Yu C, Cline GW, DePaoli AM, Taylor SI, Gorden P, Shulman GI. (2002) Leptin reverses insulin resistance and hepatic steatosis in patients with severe lipodystrophy. **J Clin Invest** 109:1345–1350.

Petty, E.M., Laxova, R., and Wiedemann, H.R. (1990). Previously unrecognized congenital progeroid disorder. **Am. J. Med. Genet.** 35, 383–387.

Pope E, Janson A, Khambalia A, Feldman B (2006) Childhood acquired lipodystrophy: a retrospective study. **J Am Acad Dermatol** 55:947–950.

Puente, X. S.; Quesada, V.; Osorio, F. G.; Cabanillas, R.; Cadiñanos, J.; Fraile, J. M.; Ordóñez, G. R.; Puente, D. A.; Gutiérrez-Fernández, A.; Fanjul-Fernández, M.; Lévy, N.; Freije, J. M.; López-Otín, C (2011) Exome sequencing and functional analysis identifies BANF1 mutation as the cause of a hereditary progeroid syndrome. **Am J Hum Genet** 88: 650-6.

Radermecker, R.P., Piérard, G.E., Scheen, A.J (2007) Lipodystrophy reactions to insulin: effects of continuous insulin infusion and new insulin analogs. **American Journal of Clinical Dermatology** 8: 21–28.

Rajab A, Straub V, McCann LJ, Seelow D, Varon R, Barresi R, Schulze A, Lucke B, Lutzkendorf S, Karbasiyan M, Bachmann S, Spuler S, Schuelke M (2010) Fatal cardiac arrhythmia and long-QT syndrome in a new form of congenital generalized lipodystrophy with muscle rippling (CGL4) due to *PTRF-CAVIN* mutations. **PLoS Genet** 6:e1000874.

Reardon, W., Temple, I. K. (2008) Nephrocalcinosis and disordered calcium metabolism in two children with SHORT syndrome. **Am. J. Med. Genet.** 146A: 1296-1298.

Reinoso-Barbero, L., González-Gómez, M.F., Bélanger-Quintana, D., Piñaga-Solé M, Fernández-Fernández M, Garrido-Astray MC, Capapé-Aguilar A, Mota-Olmeda A, Díaz-Garrido R, Gómez-Gallego F, Bandrés-Moya F, Sanz-González J (2013) Case-control study of semicircular lipoatrophy, a new occupational disease in office workers. **Journal of Occupational Health** 55: 149–157.

Rheuban KS, Blizzard RM, Parker MA, Carter T, Wilson T, Gutgesell HP. (1986) Hypertrophic cardiomyopathy in total lipodystrophy. **The Journal of Pediatrics** 109:301–302.

Robbins DC, Danforth E, Jr., Horton ES, Burse RL, Goldman RF, Sims EA. (1979) The effect of diet on thermogenesis in acquired lipodystrophy. **Metabolism** 28:908 –916.

Rocha N, Bulger DA, Frontini A, Titheradge H, Gribsholt SB, Knox R, Page M, Harris J, Payne F, Adams C, Sleigh A, Crawford J, Gjesing AP, Bork-Jensen J, Pedersen O, Barroso I, Hansen



T, Cox H, Reilly M, Rossor A, Brown RJ, Taylor SI, McHale D, Armstrong M, Oral EA, Saudek V, O'Rahilly S, Maher ER, Richelsen B, Savage DB, Semple RK. (2017) Human biallelic MFN2 mutations induce mitochondrial dysfunction, upper body adipose hyperplasia, and suppression of leptin expression. *Elife*. 6. pii: e23813. doi: 10.7554/eLife.23813.

Rockall AG, Sohaib SA, Evans D, Kaltsas G, Isidori AM, Monson JP, Besser GM, Grossman AB, Reznick RH (2003) Computed tomography assessment of fat distribution in male and female patients with Cushing's syndrome. **Eur J Endocrinol** 149:561-567.

Rubio-Cabezas O, Puri V, Murano I, Saudek V, Semple RK, Dash S, Hyden CS, Bottomley W, Vigouroux C, Magre J, Raymond-Barker P, Murgatroyd PR, Chawla A, Skepper JN, Chatterjee VK, Suliman S, Patch AM, Agarwal AK, Garg A, Barroso I, Cinti S, Czech MP, Argente J, O'Rahilly S, Savage DB (2009) Partial lipodystrophy and insulin resistant diabetes in a patient with a homozygous nonsense mutation in *CIDEA*. **EMBO Mol Med** 1:280–287.

Safar Zadeh E, Lungu AO, Cochran EK, Brown RJ, Ghany MG, Heller T, Kleiner DE, Gordon P. (2013) The liver diseases of lipodystrophy: the long-term effect of leptin treatment. **J Hepatol**. 59:131-137.

Sanyal AJ, Chalasani N, Kowdley KV, McCullough A, Diehl AM, Bass NM, Neuschwander-Tetri BA, Lavine JE, Tonascia J, Unalp A, Van Natta M, Clark J, Brunt EM, Kleiner DE, Hoofnagle JH, Ro buck PR, Nash CRN.(2010) Pioglitazone, vitamin E, or placebo for non-alcoholic steatohepatitis. **N Engl J Med** 362:1675–1685.

Savage DB, Soos MA, Powlson A, O'Rahilly S, McFarlane I, Halsall DJ, Barroso I, Thomas EL, Bell JD, Scobie I, Belchetz PE, Kelly WF, Schafer AJ. (2004) Familial partial lipodystrophy associated with compound heterozygosity for novel mutations in the *LMNA* gene. **Diabetologia** 47:753–756.

Savage DB, Semple RK, Clatworthy MR, Lyons PA, Morgan BP, Cochran EK, Gordon P, Raymond-Barker P, Murgatroyd PR, Adams C, Scobie I, Mufti GJ, Alexander GJ, Thiru S, Murano I, Cinti S, Chaudhry AN, Smith KG, O'Rahilly S (2009) Complement abnormalities in acquired lipodystrophy revisited. **J Clin Endocrinol Metab** 94:10–16.

Sawyer SL, Cheuk-Him Ng A, Innes AM, Wagner JD, Dymont DA, Tetreault M; Care4Rare Canada Consortium, Majewski J, Boycott KM, Srean RA, Nicholson G (2015). Homozygous mutations in MFN2 cause multiple symmetric lipomatosis associated with neuropathy. **Hum Mol Genet**. 24:5109-14.

Schlogl H, Muller K, Horstmann A, Miehle K, Puschel J, Villringer A, Pleger B, Stumvoll M, Fasshauer M (2016) Leptin substitution in patients with lipodystrophy: neural correlates for long-term success in the normalization of eating behavior. **Diabetes** 65:2179–2186

Shastri, S., Simha, V., Godbole, K., Sbraccia, P., Melancon, S., Yajnik, C. S., Novelli, G., Kroiss, M., Garg, A. (2010) A novel syndrome of mandibular hypoplasia, deafness, and progeroid features associated with lipodystrophy, undescended testes, and male hypogonadism. **J. Clin. Endocr. Metab**. 95: E192-E197.



Shen, L.Y., Edmonson, M.B., Williams, G.P., Gottam CC, Hinshaw MA, Teng JM (2010) Lipotrophic panniculitis: case report and review of the literature. **Archives of Dermatology** 146, 877–881.

Schrander-Stumpel, C.; Spaepen, A.; Fryns, J. P.; Dumon, J (1992) A severe case of mandibuloacral dysplasia in a girl. **Am J Med Genet** 43: 877-81.

Schwingshandl, J., Mache, C. J., Rath, K., Borkenstein, M. H.(1993) SHORT syndrome and insulin resistance. **Am. J. Med. Genet.** 47: 907-909.

Semple RK, Chatterjee VK, O’Rahilly S (2006) PPAR gamma and human metabolic disease. **J Clin Invest** 116:581–589.

Settergren J, Eiermann B, Mannheimer B (2013) Adherence to drug label recommendations for avoiding drug interactions causing statin induced myopathy—a nationwide register study. **PloS one.** 3;8: e69545.

Simha, V.; Garg, A (2002) Body fat distribution and metabolic derangements in patients with familial partial lipodystrophy associated with mandibuloacral dysplasia. **J Clin Endocrinol Metab** 87: 776-85.

Simha V, Garg A (2003) Phenotypic heterogeneity in body fat distribution in patients with congenital generalized lipodystrophy caused by mutations in the *AGPAT2* or *seipin* genes. **J Clin Endocrinol Metab** 88:5433–5437.

Simha, V.; Agarwal, A. K.; Oral, E. A.; Fryns, J. P.; Garg, A (2003) Genetic and phenotypic heterogeneity in patients with mandibuloacral dysplasia-associated lipodystrophy. **J Clin Endocrinol Metab** 88: 2821-4.

Simha V, Szczepaniak LS, Wagner AJ, DePaoli AM, Garg A. (2003) Effect of leptin replacement on intrahepatic and intramyocellular lipid content in patients with generalized lipodystrophy. **Diabetes Care** 26:30 –35.

Simha V, Subramanyam L, Szczepaniak L, Quittner C, Adams-Huet B, Snell P, Garg A. (2012) Comparison of efficacy and safety of leptin replacement therapy in moderately and severely hypoleptinemic patients with familial partial lipodystrophy of the Dunnigan variety. **J Clin Endocrinol Metab** 97:785–792.

Soria-Valles, C.; Carrero, D.; Gabau, E.; Velasco, G.; Quesada, V.; Bárcena, C.; Moens, M.; Fieggen, K.; Möhrcken, S.; Owens, M.; Puente, D. A.; Asensio, Ó.; Loeys, B.; Pérez, A.; Benoit, V.; Wuyts, W.; Lévy, N.; Hennekam, R. C.; De Sandre-Giovannoli, A.; López-Otín, C., (2016) Novel LMNA mutations cause an aggressive atypical neonatal progeria without progerin accumulation. **J Med Genet** 53:776-785.

Stone NJ, Robinson JG, Lichtenstein AH, Bairey Merz CN, Blum CB, Eckel RH, Goldberg AC, Gordon D, Levy D, Lloyd-Jones DM, McBride P, Schwartz JS, Shero ST, Smith SC, Jr., Watson



K, Wilson PW, American College of Cardiology/American Heart Association Task Force on Practice G. 2013 (2014) ACC/AHA guideline on the treatment of blood cholesterol to reduce atherosclerotic cardiovascular risk in adults: a report of the American College of Cardiology/American Heart Association Task Force on Practice Guidelines. **J Am Coll Cardiol** 63:2889–2934.

Subramanyam L, Simha V, Garg A (2010) Overlapping syndrome with familial partial lipodystrophy, Dunnigan variety and cardio-myopathy due to amino-terminal heterozygous missense lamin A/C mutations. **Clin Genet** 78:66–73.

Takenouchi T, Hida M, Sakamoto Y, Torii C, Kosaki R, Takahashi T, Kosaki K. (2013) Severe congenital lipodystrophy and a progeroid appearance: Mutation in the penultimate exon of *FBN1* causing a recognizable phenotype. **Am J Med Genet A** 161A:3057-62

Thauvin-Robinet, C., Auclair, M., Duplomb, L., Caron-Debarle M, Avila M, St-Onge J, Le Merrer M, Le Luyer B, Héron D, Mathieu-Dramard M, Bitoun P, Petit JM, Odent S, Amiel J, Picot D, Carmignac V, Thevenon J, Callier P, Laville M, Reznik Y, Fagour C, Nunes ML, Capeau J, Lascols O, Huet F, Faivre L, Vigouroux C, Rivière JB (2013) *PIK3R1* mutations cause syndromic insulin resistance with lipoatrophy. **American Journal of Human Genetics** 93: 141–149.

Torrelo A, Patel S, Colmenero I, Gurbindo D, Lendinez F, Hernandez A, Lopez-Robledillo JC, Dadban A, Requena L, Paller AS (2010) Chronic atypical neutrophilic dermatosis with lipodystrophy and elevated temperature (CANDLE) syndrome. **J Am Acad Dermatol** 62:489–495.

Vallejo A, Garcia-Ruano AA, Pinilla C, Castellano M, Deleyto E, Perez-Cano R. (2018) Comparing Efficacy and Costs of Four Facial Fillers in Human Immunodeficiency Virus-Associated Lipodystrophy: A Clinical Trial. **Plast Reconstr Surg** 41:613-623.

Van Maldergem L, Magre J, Khallouf TE, Gedde-Dahl T Jr, Del-epine M, Trygstad O, Seemanova E, Stephenson T, Albott CS, Bonnici F, Panz VR, Medina JL, Bogalho P, Huet F, Savasta S, Verloes A, Robert JJ, Loret H, De Kerdanet M, Tubiana-Ru N, Megarbane A, Maassen J, Polak M, Lacombe D, Kahn CR, Silveira EL, D'Abronzio FH, Grigorescu F, Lathrop M, Capeau J, O'Rahilly S (2002) Genotype-phenotype relationships in Berardinelli-Seip congenital lipodystrophy. **J Med Genet** 39:722–733.

Vantyghem MC, Pigny P, Maurage CA, Rouaix-Emery N, Stojkovic T, Cuisset JM, Millaire A, Lascols O, Vermersch P, Wemeau JL, Capeau J, Vigouroux C (2004) Patients with familial partial lipodystrophy of the Dunnigan type due to a *LMNA* R482W mutation show muscular and cardiac abnormalities. **J Clin Endocrinol Metab** 89: 5337-46.

Vantyghem MC, Vincent-Desplanques D, Defrance-Faivre F, Capeau J, Fermon C, Valat AS, Lascols O, Hecart AC, Pigny P, Delemer B, Vigouroux C, Wemeau JL (2008) Fertility and obstetrical complications in women with *LMNA*-related familial partial lipodystrophy. **J Clin Endocrinol Metab** 93: 2223-9.

Vantyghem MC, Balavoine AS, Douillard C, Defrance F, Dieudonne L, Mouton F, Lemaire C, Bertrand-Escouffaire N, Bourdelle-Hego MF, Devemy F, Evrard A, Gheerbrand D, Girardot C,



Gumuche S, Hober C, Topolinski H, Lamblin B, Mycinski B, Ryndak A, Karrouz W, Duvivier E, Merlen E, Cortet C, Weill J, Lacroix D, Wemeau JL (2012) How to diagnose a lipodystrophy syndrome. **Ann Endocrinol (Paris)** 73:170–189.

Vatier C, Fetita S, Boudou P, Tchankou C, Deville L, Riveline J, Young J, Mathivon L, Travert F, Morin D, Cahen J, Lascols O, Andreelli F, Reznik Y, Mongeois E, Madelaine I, Vantighem M, Gautier J, Vigouroux C (2016) One-year metreleptin treatment improves insulin secretion in patients with diabetes linked to genetic lipodystrophic syndromes. **Diabetes, obesity, metabolism**. 18:693-7.

Victoria B, Cabezas-Agrícola JM, González-Méndez B, Lattanzi G, Del Coco R, Loidi L, Barreiro F, Calvo C, Lado-Abeal J, Araújo-Vilar D. (2010) Reduced adipogenic gene expression in fibroblasts from a patient with type 2 congenital generalized lipodystrophy. **Diabet Med** 27:1178-87.

Walsh BW, Schiff I, Rosner B, Greenberg L, Ravnkar V, Sacks FM (1991) Effects of postmenopausal estrogen replacement on the concentrations and metabolism of plasma lipoproteins. **N Engl J Med** 325:1196 –1204.

Weedon, M.N., Ellard, S., Prindle, M.J., Caswell R, Lango Allen H, Oram R, Godbole K, Yajnik CS, Sbraccia P, Novelli G, Turnpenny P, McCann E, Goh KJ, Wang Y, Fulford J, McCulloch LJ, Savage DB, O'Rahilly S, Kos K, Loeb LA, Semple RK, Hattersley AT. (2013) An in-frame deletion at the polymerase active site of *POLD1* causes a multisystem disorder with lipodystrophy. **Nature Genetics** 45: 947–950.

Wei, C., Thyagarajan, M.S., Hunt, L.P., Shield JP, Stevens MC, Crowne EC (2015) Reduced insulin sensitivity in childhood survivors of haematopoietic stem cell transplantation is associated with lipodystropic and sarcopenic phenotypes. **Pediatric Blood and Cancer** 62: 1992–1999.

West RJ, Lloyd JK, Turner WM (1975) Familial insulin-resistant diabetes, multiple somatic anomalies, and pineal hyperplasia. **Arch Dis Child** 50:703–708.

Wilson DE, Chan IF, Stevenson KB, Horton SC, Schipke C. (1983) Eucaloric substitution of medium chain triglycerides for dietary long chain fatty acids in acquired total lipodystrophy: effects on hyperlipoproteinemia and endogenous insulin resistance. **J Clin Endocrinol Metab**. 57:517–523.

Writzl, K., Maver, A., Kovacic, L. Martinez-Valero, P., Contreras, L., Satrustegui, J., Castori, M., Faivre, L., Lapunzina, P., van Kuilenburg, A. B. P., Radovic, S., Thauvin-Robinet, C., Peterlin, B., del Arco, A., Hennekam, R. C. (2017) De novo mutations in *SLC25A24* cause a disorder characterized by early aging, bone dysplasia, characteristic face, and early demise. **Am. J. Hum Genet**. 101: 844-855.

Worman, H.J., Fong, L.G., Muchir, A., Young, S.G (2009) Laminopathies and the long strange trip from basic cell biology to therapy. **Journal of Clinical Investigation** 119: 825–836

Young, L. W.; Radebaugh, J. F.; Rubin, P.; Sensenbrenner, J. A.; Fiorelli, G.; McKusick, V. A (1971) New syndrome manifested by mandibular hypoplasia, acroosteolysis, stiff joints and cu-



taneous atrophy (mandibuloacral dysplasia) in two unrelated boys. **Birth Defects Orig Artic Ser** 7: 291-7.

Yu, C.E., Oshima, J., Fu, Y.H., Wijisman EM, Hisama F, Alisch R, Matthews S, Nakura J, Miki T, Ouais S, Martin GM, Mulligan J, Schellenberg GD (1996) Positional cloning of the Werner's syndrome gene. **Science** 272, 258–262.

Zolotov S, Xing C, Mahamid R, Shalata A, Sheikh-Ahmad M, Garg A (2017) Homozygous *LIPE* mutation in siblings with multiple symmetric lipomatosis, partial lipodystrophy, and myopathy. **Am J Med Genet A** 173:190–194.

